Paratger Le Site www.lemanip.com Tout Est Gratuit
www.lemanip.com

Positions et incidences en radiologie conventionnelle

GUIDE PRATIQUE

BONTRAGER

2E ÉDITION

www.lemanip.com
Paratger Le Site www.lemanip.com Tout Est Gratuit

www.lemanip.com

www.Lemanip.com
Paratger Le Site www.lemanip.com Tout Est Gratuit

Préface de l'édition originale

Ce livre de poche a été initialement développé par Ken Bontrager en 1994 en réponse aux besoins des étudiants et des techniciens en imagerie pour un guide de poche plus approfondi et néanmoins pratique couvrant les applications des incidences et des techniques radiographiques (constantes d'exposition). Aujourd'hui, ce livre de poche, concis et compact, comprend une revue de l'essentiel des procédures communes de radiologie, et peut être facilement utilisé en pratique clinique. Des espaces vierges sont prévus pour insérer des notes personnelles et des paramètres d'exposition que les techniciens en imagerie utilisent lors de leur travail avec des équipements/salles/services spécifiques.

La description des positions du patient et des radiographies est présentée pour chaque incidence, avec les orientations du rayon directeur, ses degrés d'angulation, le choix des cellules, ainsi que les outils et consignes de radioprotection à appliquer. Une révision rapide de ces informations avant la réalisation d'une procédure permet de s'assurer *a minima* d'une réalisation correcte de l'examen tout en garantissant la radioprotection du patient.

Radiographies standards et critères d'évaluation

La 9e édition de ce manuel propose des radiographies idéalement réalisées avec leur description associée. Les critères de qualité/réussite sont proposés de manière synthétique sous forme de listes.

L'observation comparée de cette liste critériée avec chaque radiographie standard proposée permet à l'utilisateur d'exercer son regard critique et d'intégrer par conséquent ces standards dans sa pratique quotidienne.

Pour chaque incidence, une place est réservée à la validation de celle-ci par le(s) tuteur(s) de stage qui supervise(nt) l'apprenant lui permettant ainsi de maintenir à jour le suivi de sa progression.

Paratger Le Site www.lemanip.com Tout Est Gratuit

Paratger Le Site www.lemanip.com Tout Est Gratuit

www.Lemanip.com

Abréviations

ALARA	*as low as reasonably achievable*
AP, PA	incidence antéropostérieure, postéroantérieure
ASP	abdomen sans préparation
ATM	articulation temporomandibulaire
CAE	conduit auditif externe
CP	capteur plan
D	droit(e)
DFD	distance foyer-détecteur
EA	exposition automatique
EIAS	épine iliaque antérosupérieure (limite du pelvis)
ERLM	écran radioluminescent à mémoire
G	gauche
GAD	grille antidiffusante
GF	grand foyer
HAS	Haute Autorité de santé
L	corpulent (traduit de « large » en anglais)
LMM	ligne menton-méat (incidence de Waters)
M	standard (traduit de « medium » en anglais)
MAE	méat acoustique externe
mAs	milliampère-seconde
MERM	manipulateur(trice) en électroradiologie médicale
OAG, OAD	incidences obliques antérieures gauche et droite
OPG, OPD	incidences obliques postérieures gauche et droite
ORL	otorhinolaryngologie
PdC	produit de contraste
PF	petit foyer
PDS	produit dose × surface
PSM	plan sagittal médian (plan divisant le corps en côté droit et gauche)
RD	rayon directeur
RI	récepteur image (détecteur ERLM, capteur plan)
S	mince (traduit de « small » en anglais)

Paratger Le Site www.lemanip.com Tout Est Gratuit

www.Lemanip.com

Mode d'emploi

Ce guide propose une **synthèse des principales incidences** encore réalisées actuellement en imagerie de projection. Cet outil se veut avant tout pratique, **simple d'utilisation** et doit être considéré comme un carnet de notes pouvant être complété par l'apprenant. Ce livre n'a pas pour objectif d'être exhaustif, ni même de se substituer aux cours réalisés dans les centres de formation ; il se positionne davantage comme un outil pouvant accompagner l'apprenant dans sa **pratique radiologique** de terrain.

Certaines recommandations pratiques de **radioprotection** sont incluses en tête de chapitre mais également plus spécifiquement pour chaque incidence. Nous rappelons qu'il est de la responsabilité de l'utilisateur d'appareils à rayons X de s'assurer que le maximum d'éléments de protections soient mis en place lors de la réalisation d'incidences, de l'**installation** du patient et du choix des **dispositifs**, à la **programmation** du déclenchement du tube radiogène (consensus ALARA).

Chaque **incidence** est associée à un intitulé pratique :

- *incidence fondamentale* (****) : incidence qui est systématiquement réalisée en première intention pour une région anatomique donnée. (Note : incidence fondamentale ne signifie pas forcément incidence fréquente !) ;
- *incidence complémentaire* (***) : incidence qui est réalisée en seconde intention pour une région anatomique donnée ;
- *incidence spécifique* (**) : incidence réalisée généralement chez des patients non mobilisables (ex. : patient algique) ou spécifiques à un âge donné (ex. : pédiatrie) ;
- *incidence rare* (*) : incidence ne figurant plus dans les recommandations officielles, sont réalisées à titre exceptionnel dans un contexte spécifique.

Chaque **incidence** est traitée suivant la même progression.

Une **première partie** concerne le **positionnement** du patient et l'utilisation du matériel radiologique. Une photo de l'installation de la région à radiographier illustre cette partie. Un schéma représentant le système de détection est proposé systématiquement où l'on retrouve :

1. Les bords du système de détection.
2. Les limites de la collimation.

Paratger Le Site www.lemanip.com Tout Est Gratuit

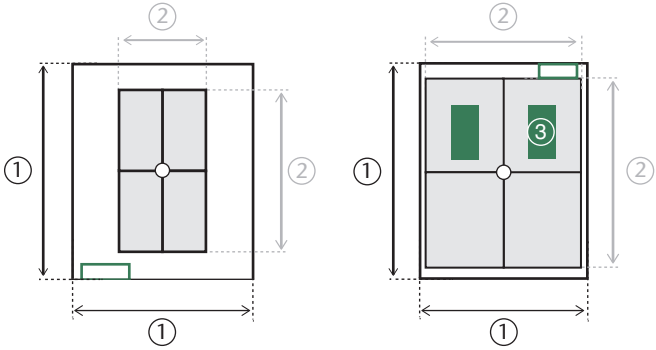

③ Les cellules sélectionnées.

Les paramètres techniques proposés pour chaque incidence ne sont pas complets car leur programmation dépend à la fois de la morphologie du patient exploré mais également de la performance en sensibilité des différents systèmes de détection numérique actuels. Seule une valeur suggérée de tension (kV) est indiquée pour chaque incidence. Ainsi un **tableau** vierge servant à répertorier les paramètres généralement utilisés est proposé. Ce tableau, à compléter par l'utilisateur du livre, est organisé ainsi :

① Type/Modèle de technologie de détection utilisée (ex. : capteur plan a-Si/Siemens Max Static®).
② Choix du foyer : petit (PF), grand (GF).
③ Valeur de la tension programmée (kV).
④ Valeur de la charge appliquée (mA.s).
⑤ Utilisation ou non d'une grille antidiffusante (GAD).
⑥ Cellule(s) sélectionnée(s) : aucune, centrale et/ou latérales.
⑦ Distance foyer-détecteur utilisée (DFD).

		①	②	③	④	⑤	⑥	⑦	⑧
		Détecteur (type/modèle)	Foyer (PF,GF)	kV	mAs	GAD (Oui/non)	Cellules (aucune, centrale, latérales)	DFD (cm)	PDS affiché (cGy.cm²)
⑨	S								
	M								
	L								

 Paratger Le Site www.lemanip.com Tout Est Gratuit

Paratger Le Site www.lemanip.com Tout Est Gratuit

www.lemanip.com

⑧ Produit dose surface (PDS) affiché après exposition (cGy.cm²).

⑨ Type de morphologie de patient : S : mince - M : standard - L : corpulent.

Une **seconde partie** présente les **critères de réussite** de l'image acquise en s'appuyant sur une image radiologique. En étudiant cette radiographie et en la comparant avec la liste des critères de réussite, l'apprenant est alors invité à faire le lien entre le texte et l'iconographie. Ainsi les clichés radiologiques présentés dans ce livre sont vides d'annotations. Pour chaque incidence, un encart est systématiquement proposé et réservé à l'**évaluation de la réalisation de l'incidence et de son analyse critique** par un professionnel référent.

Incidence évaluée le (date) : _____

par (nom du tuteur/référent) : _____

à (intitulé du lieu) : _____

Paratger Le Site www.lemanip.com Tout Est Gratuit

Paratger Le Site www.lemanip.com Tout Est Gratuit

Chapitre 1

Radiographies pulmonaires et du thorax osseux

Poumons

❒ Radiographie pulmonaire de face (PA), debout – Réalisation 2
❒ Radiographie pulmonaire de profil (G) – Réalisation 5
❒ Radiographie pulmonaire de face (AP), patient alité – Réalisation 8
❒ Radiographie pulmonaire de face (AP), en décubitus latéral – Réalisation..... 11

Thorax

❒ Thorax de face (AP) en pédiatrie – Réalisation 14
❒ Thorax de profil en pédiatrie – Réalisation.. 17

Sternum

❒ Sternum, incidence en oblique – Réalisation 20
❒ Sternum, incidence de profil – Réalisation 23

Thorax osseux

❒ Thorax osseux de face – Réalisation 26
❒ Thorax osseux en incidence oblique – Réalisation..... 30

© 2019, Elsevier Masson SAS. Tous droits réservés
Paratger Le Site www.lemanip.com Tout Est Gratuit

Paratger Le Site www.lemanip.com Tout Est Gratuit

Radiographie pulmonaire de face (PA), debout – Réalisation

Incidence fondamentale****

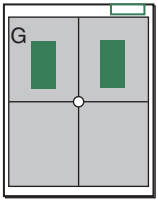

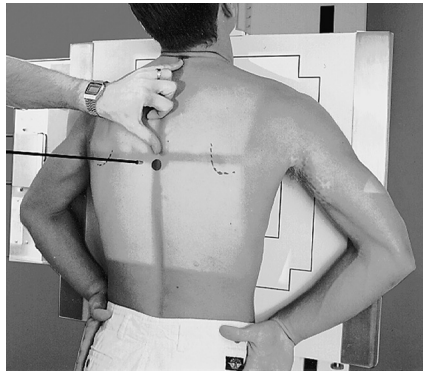

Fig. 1.1. Positionnement et centrage – Poumons de face (PA).

- Cassette (ERLM) 35 × 43 cm en portrait (patient longiligne) ou paysage (patient bréviligne) ou capteur plan (CP)
- Grille antidiffusante
- Protection plombée (protège-gonades, jupette plombée…)
- Filtre d'égalisation (sortie du tube)

Position du patient

- Debout en appui bipodal, menton relevé, mains sur les hanches, paumes tournées en dehors, épaules projetées en avant
- Placer le thorax au centre du détecteur pour obtenir de chaque côté des marges égales
- S'assurer de l'**absence de rotation** du thorax et du tronc

Position du tube et centrage

- RD horizontal centré sur T6-T7 (au milieu de la ligne reliant l'angle inférieur des scapulas)

DFD :

150 à 250 cm

Collimation

- Bord supérieur de la vertèbre proéminente (C7)
- Latérale : aux limites cutanées

Attitude respiratoire :

Prise du cliché à la fin de la **2e inspiration profonde**

Paratger Le Site www.lemanip.com Tout Est Gratuit

Gratuittement

www.lemanip.com

Radiologie et imagerie medicale

Livres,memoires,rapport de stage,courses,radiologie conventionnelle,Scanner,TDM,IRM,Scintigraphie, Medecine nucleaire,Radiotherapie,Radiologie Interventionnelle,Oncologie,Clichees,Cas interpretes,exposes,medecine

https://www.lemanip.com/

www.lemanip.com

Paratger Le Site www.lemanip.com Tout Est Gratuit

Paramètres techniques : kV : 110–130

	Détecteur (type/modèle)	Foyer (PF,GF)	kV	mAs	GAD (Oui/non)	Cellules (aucune, centrale, latérales)	DFD (cm)	PDS affiché (cGy.cm²)
S								
M								
L								

Radiographie pulmonaire de face (PA), debout – Critères de réussite

Incidence fondamentale****

Critères de champs

- Poumons en totalité des apex aux angles costophréniques

Critères de positionnement

- Articulations et bords latéraux des côtes à égale distance des processus épineux
- Menton non visible sur le cliché
- Visualisation des apex pulmonaires
- Visualisation des culs-de-sac costodiaphragmatiques
- Visualisation des six premiers arcs intercostaux antérieurs ou des dix premiers espaces intercostaux postérieurs au-dessus des coupoles
- Bord médial des scapulas se projetant en dehors des champs pulmonaires

Critères de bonne exposition

- Visualisation des vaisseaux en périphérie de la silhouette cardiaque (absence de surexposition)

Paratger Le Site www.lemanip.com Tout Est Gratuit

Paratger Le Site www.lemanip.com Tout Est Gratuit

- Visualisation des vaisseaux et de la colonne en arrière de l'ombre cardiaque (absence de sous-exposition)
- Absence de flou cinétique, limites nettes du diaphragme et structures pulmonaires visibles

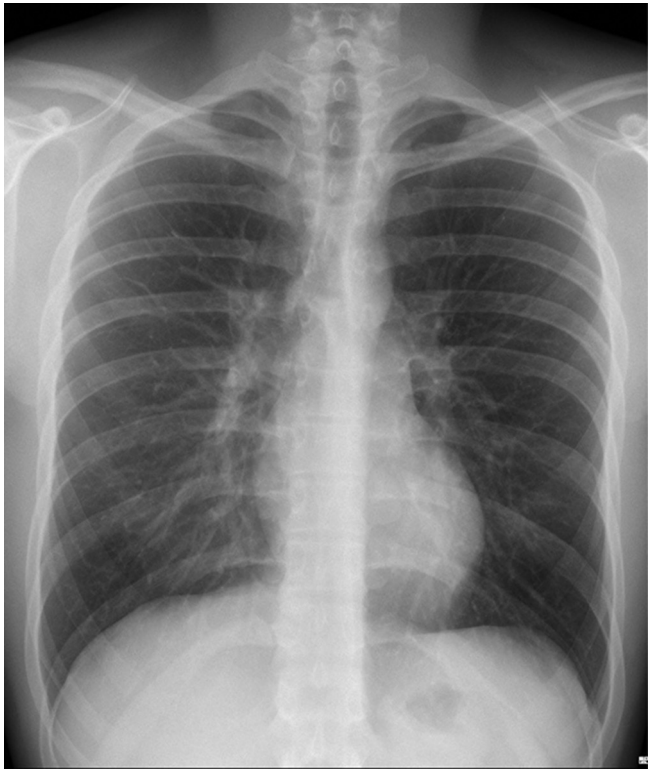

Fig. 1.2. Poumons de face (PA) – Debout.

Incidence évaluée le (date) : _____
par (nom du tuteur/référent) : _____
à (intitulé du lieu) : _____

Paratger Le Site www.lemanip.com Tout Est Gratuit

www.Lemanip.com
Paratger Le Site www.lemanip.com Tout Est Gratuit

Radiographie pulmonaire de profil (G) – Réalisation

Incidence complémentaire***

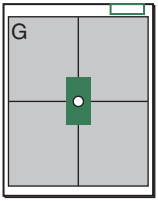

- Cassette (ERLM) 35 × 43 cm en portrait (patient longiligne) ou paysage (patient bréviligne) ou capteur plan (CP)
- Grille
- Protection plombée (jupette : disposition latérale)

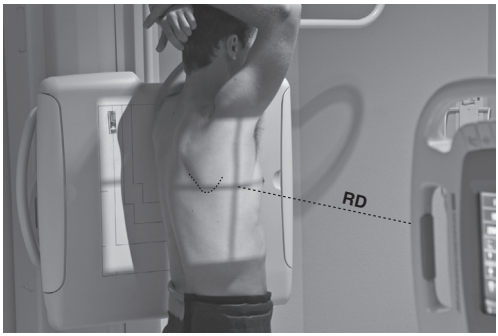

Fig. 1.3. Poumons de profil.

Position du patient

- Debout en appui bipodal, ou assis (sur une chaise ou en bord de lit)
- Côté gauche contre le détecteur (à moins qu'un profil droit soit indiqué)
- Bras relevés, croisés au-dessus de la tête, menton relevé
- Profil strict, pas de rotation ou d'inclinaison du tronc. Plan sagittal médian parallèle au détecteur (ne pas appuyer la hanche gauche contre le détecteur)

Position du tube et centrage

- RD horizontal centré au milieu de la distance antéropostérieure, à hauteur de l'angle inférieur de la scapula droite (T6)

DFD :

150 à 250 cm

Paratger Le Site www.lemanip.com Tout Est Gratuit

Paratger Le Site www.lemanip.com Tout Est Gratuit

Collimation

- Bord supérieur de la vertèbre proéminente (C7)
- Latérale : aux limites cutanées (antérieure et postérieure)

Attitude respiratoire :

Prise du cliché à la fin de la **2e inspiration profonde**

Paramètres techniques : kV : 110–130

	Détecteur (type/modèle)	Foyer (PF,GF)	kV	mAs	GAD (Oui/non)	Cellules (aucune, centrale, latérales)	DFD (cm)	PDS affiché (cGy.cm²)
S								
M								
L								

Radiographie pulmonaire de profil (G) – Critères de réussite

Incidence complémentaire***

Critères de champs

- Des apex aux angles costophréniques, du sternum aux côtes postérieures

Critères de positionnement

- Visualisation des culs-de-sac postérieurs
- Bonne analyse des espaces rétrocardiaques et rétrosternal
- Sternum et colonne thoracique de profil
- Humérus surélevés, peu superposés avec les poumons

Critères de bonne exposition

- Pas de flou cinétique, limites nettes du diaphragme et des structures pulmonaires
- Exposition et contraste suffisants pour visualiser les limites des côtes et les structures pulmonaires à travers l'image du cœur

Paratger Le Site www.lemanip.com Tout Est Gratuit

Paratger Le Site www.lemanip.com Tout Est Gratuit

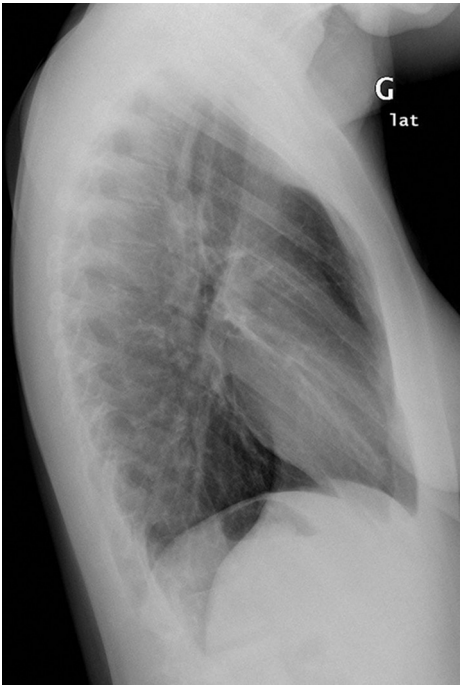

Fig. 1.4. Poumons de profil.

Incidence évaluée le (date) : _____
par (nom du tuteur/référent) : _____
à (intitulé du lieu) : _____

Paratger Le Site www.lemanip.com Tout Est Gratuit

Paratger Le Site www.lemanip.com Tout Est Gratuit

Radiographie pulmonaire de face (AP), patient alité – Réalisation

Incidence fondamentale****

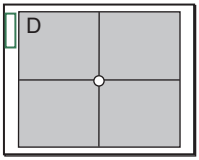

- Cassette (ERLM) 35 × 43 cm en paysage ou capteur plan (CP)
- Direct ou avec grille (patients forts)
- Protection plombée pour le MERM qui s'éloignera d'une distance d'au moins 3 mètres
- Demander aux personnes présentes dans la chambre (famille ou soignant) de quitter la pièce

Fig. 1.5. Poumons de face (AP), décubitus dorsal.

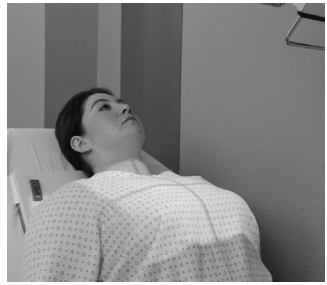

Fig. 1.6. Poumons de face (AP), semi-assis.

Notes

- Cette incidence est réalisée en cas de nécessité d'une exploration thoracique chez un patient dont l'état est critique au regard du risque encouru par rapport à un transport en service de radiologie.
- L'accès à des clichés antérieurs similaires peut s'avérer intéressant et permettra d'ajuster et de reproduire les paramètres techniques (tension, charge, DFD…).

Position du patient

- Recouvrir le détecteur d'une taie d'oreiller ou de toute autre protection, centrer le patient avec le bord supérieur du détecteur à environ 5 cm au-dessus des épaules
- Surélever si possible la tête du lit en position assise
- S'assurer de l'absence de rotation du patient
- Si le patient en est capable, lui faire tourner les épaules vers l'avant

Paratger Le Site www.lemanip.com Tout Est Gratuit

Paratger Le Site www.lemanip.com Tout Est Gratuit

www.Lemanip.com

Note :
Le positionnement précautionneux du détecteur se fera préférentiellement avec aide (surtout pour les patients intubés-ventilés).

Position du tube et centrage

- RD incliné de 3°–5° en caudal à partir de la perpendiculaire au détecteur pour ainsi être perpendiculaire au sternum (évite que les clavicules ne se superposent aux apex pulmonaires)
- Centrage du RD à 7–10 cm au-dessous de l'incisure jugulaire

DFD :

120–180 cm. Utiliser une plus grande DFD si possible

Collimation :

Diaphragmer aux quatre côtés de la zone d'intérêt

Attitude respiratoire :

Prise du cliché après la seconde inspiration profonde

Paramètres techniques : kV : 75

	Détecteur (type/modèle)	Foyer (PF,GF)	kV	mAs	GAD (Oui/non)	Cellules (aucune, centrale, latérales)	DFD (cm)	PDS affiché (cGy.cm²)
S								
M								
L								

Paratger Le Site www.lemanip.com Tout Est Gratuit

Paratger Le Site www.lemanip.com Tout Est Gratuit

Radiographie pulmonaire de face (AP), patient alité – Critères de réussite

Incidence fondamentale****

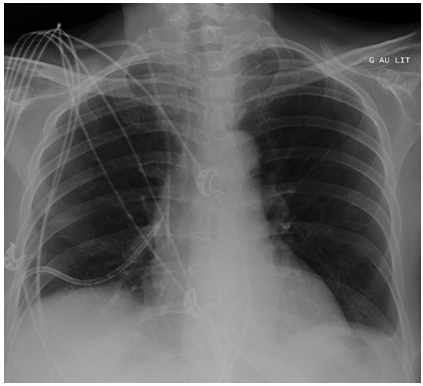

Fig. 1.7. Poumons de face en AP avec appareil mobile en service de soins intensifs.

Incidence évaluée le (date) : _____
par (nom du tuteur/référent) : _____
à (intitulé du lieu) : _____

Critères de champs

- Champs pulmonaires en totalité ; les clavicules doivent se projeter au-dessus des apex

Critères de positionnement

- Clavicules presque horizontales, au-dessus des apex
- Pas de rotation comme le prouve la distance égale entre les extrémités internes des clavicules et les bords latéraux des côtes et la ligne des épineuses

Note :

Par rapport à un cliché du thorax de face debout en PA :

- silhouette cardiaque apparaissant agrandie (fausse cardiomégalie) tout comme la trame vasculaire ;
- ascension des coupoles ;
- disparition de la poche à air gastrique.

Critères de bonne exposition

- Pas de flou cinétique ; diaphragme, cœur et bords des côtes nets
- Densité optique et contraste optimaux pour objectiver les contours vertébraux à travers les structures médiastinales

Paratger Le Site www.lemanip.com Tout Est Gratuit

Paratger Le Site www.lemanip.com Tout Est Gratuit

Radiographie pulmonaire de face (AP), en décubitus latéral – Réalisation

Incidence spécifique**

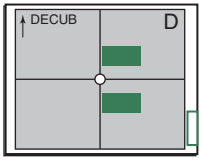

- Cassette (ERLM) 35 × 43 cm en paysage ou capteur plan (CP) en tenant compte du patient
- Grille
- Protection plombée pour le patient

Fig. 1.8. Poumons de face (AP) en décubitus latéral.

Position du patient et du membre

- Patient sur le côté (D ou G, voir Note), coussin sous le patient
- S'assurer de l'immobilité du brancard (bloquer les roues)
- Lever les deux bras au-dessus de la tête, menton relevé
- Incidence antéropostérieure (AP) stricte, pas de rotation, RD centré sur le patient au niveau de T7

Position du tube et centrage

- RD horizontal centré sur T7, 8–10 cm sous l'incisure jugulaire

DFD :

80-300 cm avec un porte-détecteur ; 100–110 cm sur la table et le Potter

Collimation :

Sur les quatre côtés des champs pulmonaires

Paratger Le Site www.lemanip.com Tout Est Gratuit

Paratger Le Site www.lemanip.com Tout Est Gratuit

Attitude respiratoire :
Fin de la 2e inspiration profonde

Note :
Pour un éventuel épanchement liquidien (épanchement pleural) mettre le côté suspecté en déclive ; si épanchement gazeux suspecté (pneumothorax), mettre le côté suspecté en haut.

Paramètres techniques : kV : 110–125

	Détecteur (type/modèle)	Foyer (PF,GF)	kV	mAs	GAD (Oui/non)	Cellules (aucune, centrale, latérales)	DFD (cm)	PDS affiché (cGy.cm²)
S								
M								
L								

Radiographie pulmonaire de face (AP), en décubitus latéral – Critères de réussite

Incidence spécifique**

Critères de champs

- Champs pulmonaires en totalité incluant les apex et les angles costophréniques

Critères de positionnement

- Pas de rotation, distance égale des bords latéraux des côtes à la colonne

Critères de bonne exposition

- Pas de flou cinétique ; diaphragme, côtes et structures pulmonaires nets
- Faible visualisation des vertèbres et des côtes à travers l'image du cœur

 Paratger Le Site www.lemanip.com Tout Est Gratuit

Paratger Le Site www.lemanip.com Tout Est Gratuit

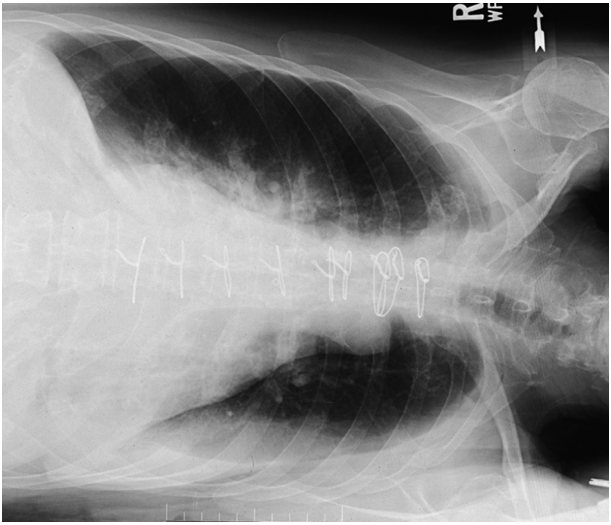

Fig. 1.9. Poumons de face (AP) en décubitus latéral.

Incidence évaluée le (date) : _____
par (nom du tuteur/référent) : _____
à (intitulé du lieu) : _____

Paratger Le Site www.lemanip.com Tout Est Gratuit

Paratger Le Site www.lemanip.com Tout Est Gratuit

Thorax de face (AP) en pédiatrie – Réalisation

Incidence spécifique**

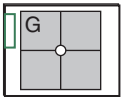

- Cassette (ERLM) 18 × 24 cm ou 24 × 30 cm en portrait ou capteur plan (CP)
- En direct
- Protège-gonades

Fig. 1.10. Poumons de face (AP) en pédiatrie.

Position du patient et du membre

Note :

Deux positions existent, leur choix sera dépendant de l'âge de l'enfant, de sa capacité à rester immobile et stable et des habitudes de travail du service. L'objectif étant de réussir la radiographie du 1er coup (radioprotection) tout en garantissant la sécurité de l'enfant.

- Décubitus dorsal (**méthode 1**), avec stabilisation et maintien de l'enfant ; soit par une personne, soit à l'aide de moyens de contention spécifiques (bandes…)

 Paratger Le Site www.lemanip.com Tout Est Gratuit

Paratger Le Site www.lemanip.com Tout Est Gratuit

- Debout, ou assis de face (AP) (**méthode 2**), avec stabilisation et maintien de l'enfant ; soit par une personne, soit à l'aide de moyens de contention spécifiques (siège spécifique…)
- Positionner la région thoracique au centre du détecteur
- Membres supérieurs écartés de la région pulmonaire
- Pas de rotation du thorax
- Protège-gonades sur la région pelvienne

Position du tube et centrage

- RD perpendiculaire au détecteur
- Centrage au milieu de la ligne intermamelonnaire

DFD :

100 à 120 cm

Collimation :

Se limiter à la couverture des champs pulmonaires

Attitude respiratoire :

Inspiration profonde ; en cas de pleurs, exposer en fin de reprise de l'inspiration

Note pratique :

Si une assistance parentale est nécessaire, les parents doivent tenir d'une main les bras au-dessus de la tête en tirant la tête en arrière et en tenant avec l'autre main les jambes vers le bas (fournir protections plombées).

Paramètres techniques : kV : 70 ± 5

	Détecteur (type/modèle)	Foyer (PF,GF)	kV	mAs	GAD (Oui/non)	Cellules (aucune, centrale, latérales)	DFD (cm)	PDS affiché (cGy.cm²)
S								
M								
L								

Paratger Le Site www.lemanip.com Tout Est Gratuit

Paratger Le Site www.lemanip.com Tout Est Gratuit

Thorax de face (AP) en pédiatrie – Critères de réussite

Incidence spécifique**

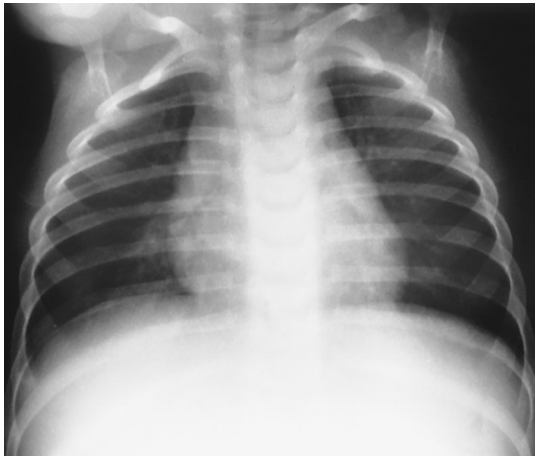

Fig. 1.11. Thorax de face (AP) en pédiatrie.

Incidence évaluée le (date) : _____
par (nom du tuteur/référent) : _____
à (intitulé du lieu) : _____

Critères de champs

- Poumons en totalité des apex aux angles costophréniques

Critères de positionnement

- Menton suffisamment relevé
- Pas de rotation, distance égale entre le bord latéral des côtes et la colonne
- Inspiration profonde, 9 à 10 arcs postérieurs de côte sont visibles

Critères de bonne exposition

- Pas de flou cinétique, limites nettes des bords des côtes et du diaphragme
- Estompement des bords des côtes et des vertèbres à travers les structures médiastinales

 Paratger Le Site www.lemanip.com Tout Est Gratuit

www.Lemanip.com

Incidence spécifique**

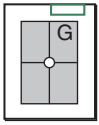

- Cassette (ERLM) 18 × 24 cm ou 24 × 30 cm en portrait ou capteur plan (CP)
- En direct
- Protège-gonades

Fig. 1.12. Poumons de profil en pédiatrie.

Position du patient

Note :

Deux positions existent, leur choix sera dépendant de l'âge de l'enfant, de sa capacité à rester immobile et stable et des habitudes de travail du service. L'objectif étant de réussir la radiographie du 1er coup (radioprotection) tout en garantissant la sécurité de l'enfant.

- Décubitus latéral gauche (**méthode 1**), avec stabilisation et maintien de l'enfant ; soit par une personne, soit à l'aide de moyens de contention spécifiques (bandes…)

Paratger Le Site www.lemanip.com Tout Est Gratuit

- Debout, ou assis de profil gauche strict (**méthode 2**), avec stabilisation et maintien de l'enfant ; soit par une personne, soit à l'aide de moyens de contention spécifiques (siège spécifique…)
- Bras levés et maintenus au-dessus de la tête afin de ne pas les superposer avec les champs pulmonaires
- Positionner la région thoracique au centre du détecteur
- Pas de rotation du thorax
- Protège-gonades sur la région pelvienne

Position du tube et centrage

- RD perpendiculaire au détecteur
- Centrage milieu des champs pulmonaires, à hauteur de la ligne mamelonnaire

DFD :

100 à 120 cm

Collimation :

Se limiter à la couverture des champs pulmonaires

Attitude respiratoire :

Inspiration profonde ; en cas de pleurs, prise du cliché en fin de reprise de l'inspiration

Note :

Si une assistance parentale est nécessaire, les parents doivent tenir d'une main les bras au-dessus de la tête en tirant la tête en arrière et en tenant avec l'autre main les jambes vers le bas (fournir tablier et gants plombés).

Paramètres techniques : kV : 75 ± 5

	Détecteur (type/modèle)	Foyer (PF,GF)	kV	mAs	GAD (Oui/non)	Cellules (aucune, centrale, latérales)	DFD (cm)	PDS affiché (cGy.cm²)
S								
M								
L								

Paratger Le Site www.lemanip.com Tout Est Gratuit

www.Lemanip.com
Paratger Le Site www.lemanip.com Tout Est Gratuit

Thorax de profil en pédiatrie – Critères de réussite

Incidence spécifique**

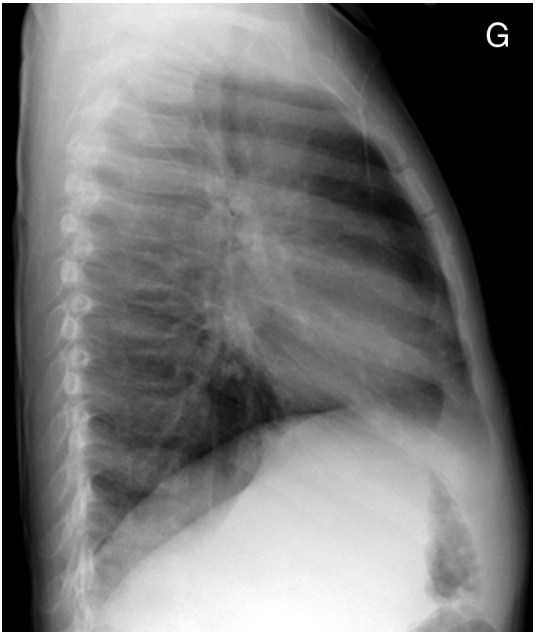

Fig. 1.13. Thorax de profil en pédiatrie.

Incidence évaluée le (date) : _____
par (nom du tuteur/référent) : _____
à (intitulé du lieu) : _____

Critères de champs

- Poumons en totalité des apex aux angles costophréniques

Critères de positionnement

- Menton et bras suffisamment relevés
- Pas de rotation, superposition des arcs postérieurs des côtes

Critères de bonne exposition

- Pas de flou cinétique ; limites nettes du diaphragme, des bords de côtes et des structures pulmonaires
- Exposition suffisante pour visualiser faiblement les côtes et les structures pulmonaires à travers l'image du cœur

Paratger Le Site www.lemanip.com Tout Est Gratuit

Paratger Le Site www.lemanip.com Tout Est Gratuit

Sternum, incidence en oblique – Réalisation

Incidence rare* (non indiquée ou réalisée uniquement dans un contexte spécifique)

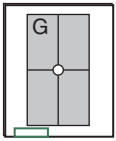

- Cassette (ERLM) 24 × 30 cm en portrait ou capteur plan (CP)
- Grille
- Cellules automatiques désactivées : temps de pose 3–4 s avec la technique de respiration libre
- Protection plombée pour le patient

Fig. 1.14. Sternum, incidence en oblique.

Position du patient et du membre

- Debout (préférable) ou en procubitus partiel, rotation de 15°–20° en OAD avec le côté droit abaissé. (Un sujet mince nécessite une obliquité discrètement supérieure à celle d'un sujet plus épais.)
- Centrer le sternum sur le RD, sur la ligne médiane de la table ou sur le porte-détecteur

Paratger Le Site www.lemanip.com Tout Est Gratuit

www.Lemanip.com

Position du tube et centrage

- RD horizontal centré à la partie moyenne du sternum (à mi-chemin entre l'incisure jugulaire et la pointe du processus xiphoïde)

DFD :

100 à 110 cm

Collimation :

Champ de collimation long et étroit, au sternum

Attitude respiratoire :

Douce, même lors de la prise du cliché

Paramètres techniques : kV : 65 ± 5

	Détecteur (type/modèle)	Foyer (PF,GF)	kV	mAs	GAD (Oui/non)	Cellules (aucune, centrale, latérales)	DFD (cm)	PDS affiché (cGy.cm²)
S								
M								
L								

Paratger Le Site www.lemanip.com Tout Est Gratuit

Sternum, incidence en oblique – Critères de réussite

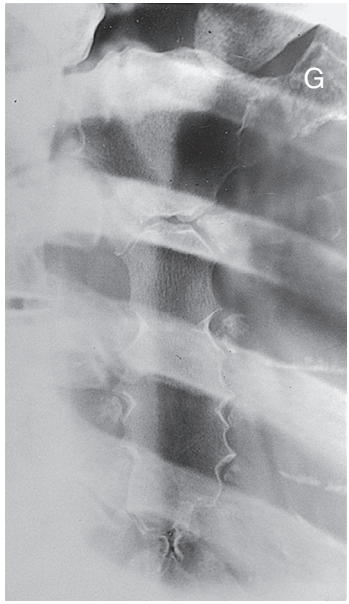

Fig. 1.15. Sternum, incidence en oblique.

Incidence rare* (non indiquée ou réalisée uniquement dans un contexte spécifique)

Critères de champs

- Sternum en totalité en superposition de l'image du cœur

Critères de positionnement

- Rotation correcte, sternum visualisé le long du bord de la colonne

Critères de bonne exposition

- Trois secondes d'exposition dans la technique en respiration libre ; les structures pulmonaires et les côtes apparaissent floues

Paratger Le Site www.lemanip.com Tout Est Gratuit

www.Lemanip.com
Paratger Le Site www.lemanip.com Tout Est Gratuit

Incidence rare* (non indiquée ou réalisée uniquement dans un contexte spécifique)

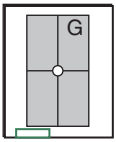

- Cassette (ERLM) 24 × 30 cm en portrait ou capteur plan
- Grille
- Cellules automatiques non activées
- Placer des plaques de plomb en avant du sternum

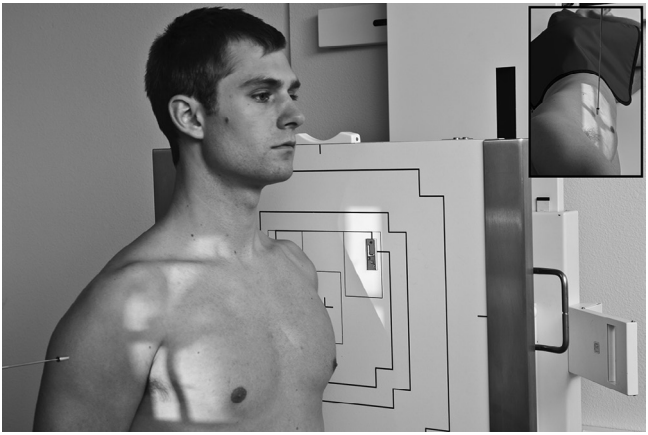

Fig. 1.16. Sternum, incidence de profil.

Position du patient

- Verticale (debout ou assis), ou couchée sur le côté avec le RD vertical ; ou en décubitus à RD horizontal en cas de traumatisme sévère
- Tirer les épaules et les bras vers l'arrière
- Aligner le sternum au RD au milieu du détecteur
- Bord supérieur du détecteur à 4 cm au-dessus de l'incisure jugulaire

Paratger Le Site www.lemanip.com Tout Est Gratuit

Paratger Le Site www.lemanip.com Tout Est Gratuit

www.Lemanip.com

www.lemanip.com

Position du tube et centrage

- RD horizontal centré au niveau du sternum

DFD :

100 à 110 cm

Collimation :

Diaphragmer sur les quatre côtés de la zone sternale

Attitude respiratoire :

Prise du cliché lors d'une inspiration profonde

Paramètres techniques : kV : 75 ± 5

	Détecteur (type/modèle)	Foyer (PF,GF)	kV	mAs	GAD (Oui/non)	Cellules (aucune, centrale, latérales)	DFD (cm)	PDS affiché (cGy.cm²)
S								
M								
L								

Paratger Le Site www.lemanip.com Tout Est Gratuit

www.Lemanip.com
Paratger Le Site www.lemanip.com Tout Est Gratuit

Sternum, incidence de profil – Critères de réussite

Incidence rare* (non indiquée ou réalisée uniquement dans un contexte spécifique)

Fig. 1.17. Sternum incidence de profil.

Critères de champs

- Sternum en totalité

Critères de positionnement

- Pas de rotation, image du sternum sans superposition avec les côtes
- Épaules et bras tirés en arrière

Critères de bonne exposition

- Bon contraste osseux et bonne densité optique pour voir le sternum en totalité (trabéculations osseuses visibles)
- Absence de flou cinétique

Paratger Le Site www.lemanip.com Tout Est Gratuit

Paratger Le Site www.lemanip.com Tout Est Gratuit

www.lemanip.com

Incidence rare* (non indiquée ou réalisée uniquement dans un contexte spécifique)

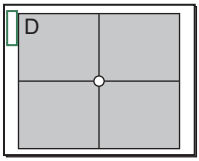

- Cassette (ERLM) 35 × 43 cm (portrait ou paysage) ou capteur plan
- Grille antidiffusante
- Cellules automatiques non recommandées en raison de la nécessité d'obtenir un contraste osseux élevé, le réglage manuel est conseillé

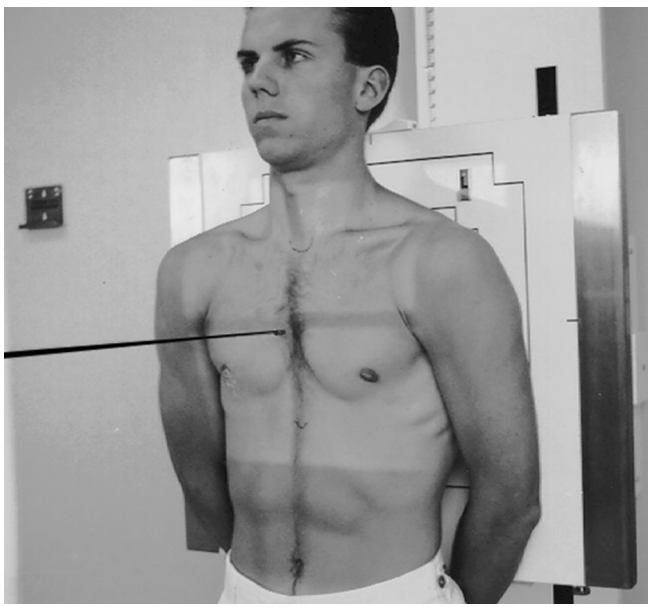

Fig. 1.18. Thorax osseux de face – Côtes hautes.

 Paratger Le Site www.lemanip.com Tout Est Gratuit

Paratger Le Site www.lemanip.com Tout Est Gratuit

Position du patient

- Debout (ou couché), plan sagittal médian passant par le milieu du détecteur
- Position AP pour privilégier l'étude de la partie postérieure des côtes, ou PA pour l'étude de la partie antérieure
- Projeter les épaules vers l'avant, pas de rotation du torse
- (1) Pour l'étude des côtes hautes : bord supérieur du détecteur ≈ 4 cm au-dessus des épaules, RD horizontal (ou vertical) centré au milieu du détecteur (niveau T7)
- (2) Pour l'étude des côtes basses : centre du détecteur à hauteur du processus xiphoïde

Position du tube et centrage

- RD perpendiculaire au détecteur
- (1) Pour l'étude des côtes hautes : centré au milieu du sternum (niveau T7)
- (2) Pour l'étude des côtes basses : centrage sur le processus xiphoïde (niveau T10)

DFD :

100–110 cm

Collimation :

Diaphragmer aux limites du détecteur

Attitude respiratoire

- (1) Côtes hautes : cliché en **inspiration** (diaphragme abaissé)
- (2) Côtes basses : cliché en **expiration** (diaphragme en position haute)

Paramètres techniques : kV : 75 ± 5

	Détecteur (type/modèle)	Foyer (PF,GF)	kV	mAs	GAD (Oui/non)	Cellules (aucune, centrale, latérales)	DFD (cm)	PDS affiché (cGy.cm²)
S								
M								
L								

Paratger Le Site www.lemanip.com Tout Est Gratuit

Paratger Le Site www.lemanip.com Tout Est Gratuit

Incidence rare* (non indiquée ou réalisée uniquement dans un contexte spécifique)

Critères de champs

- (1) Côtes hautes : arcs postérieurs des côtes 1 à 9 visibles (fig. 1.19)
- (2) Côtes basses : arcs postérieurs des côtes 9 à 12 visibles (fig. 1.20)

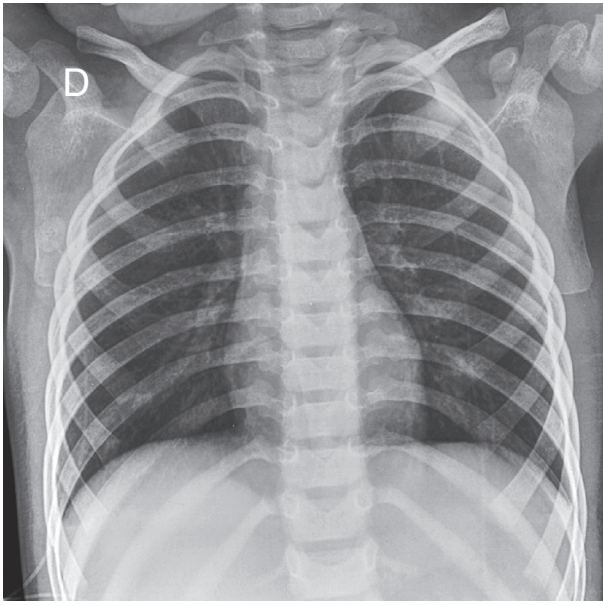

Fig. 1.19. Thorax osseux de face – Côtes hautes.

www.lemanip.com

 Paratger Le Site www.lemanip.com Tout Est Gratuit

Paratger Le Site www.lemanip.com Tout Est Gratuit

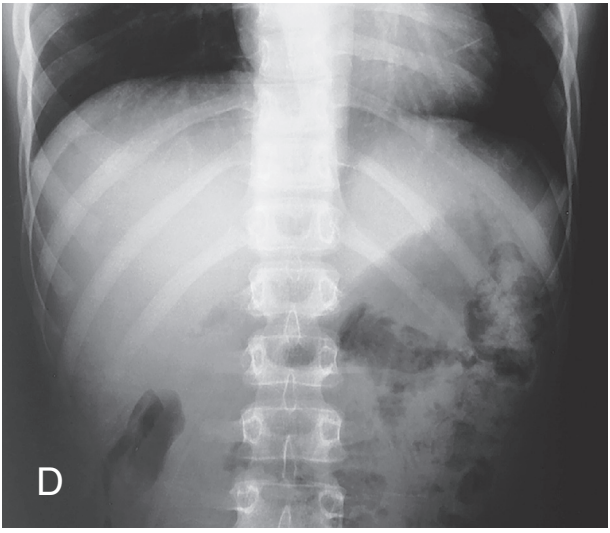

Fig. 1.20. Thorax osseux de face – Côtes basses.

Critères de positionnement

- Pas de rotation, bords latéraux des côtes à égale distance de la colonne

Critères de bonne exposition

- Absence de flou cinétique, limites osseuses nettes
- Contraste osseux suffisant pour visualiser les côtes concernées (hautes ou basses selon l'incidence)

Paratger Le Site www.lemanip.com Tout Est Gratuit

Paratger Le Site www.lemanip.com Tout Est Gratuit

Thorax osseux en incidence oblique – Réalisation

Incidence rare*
(non indiquée ou réalisée uniquement dans un contexte spécifique)

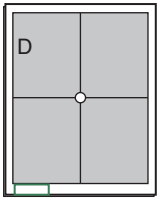

- Cassette (ERLM) 35 × 43 cm (portrait ou paysage) ou capteur plan
- Grille antidiffusante
- Cellules automatiques non recommandées en raison de la nécessité d'obtenir un contraste osseux élevé, le réglage manuel est conseillé

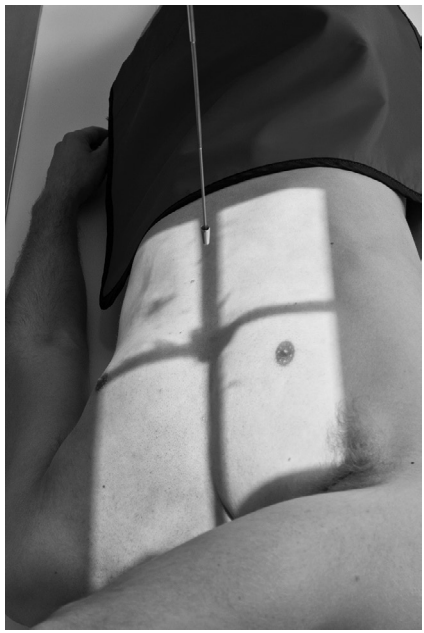

Fig. 1.21. Thorax osseux en incidence oblique, couché, OPG 45°.

 Paratger Le Site www.lemanip.com Tout Est Gratuit

Paratger Le Site www.lemanip.com Tout Est Gratuit

Position du patient

- Debout ou couché, en oblique postérieure à 45° du côté à explorer
- (1) Pour l'étude des côtes hautes : bord supérieur du détecteur ≈ 4 cm au-dessus des épaules, RD horizontal (ou vertical) centré au milieu du détecteur (niveau T7)
- (2) Pour l'étude des côtes basses : centre du détecteur à hauteur du processus xiphoïde

Position du tube et centrage

- RD perpendiculaire au détecteur
- (1) Pour l'étude des côtes hautes : centrage au milieu du détecteur, à mi-hauteur du sternum (niveau T7)
- (2) Pour l'étude des côtes basses : centrage au milieu du détecteur, à hauteur du processus xiphoïde (niveau T10)

DFD :

100–110 cm

Collimation :

Diaphragmer aux limites du détecteur

Attitude respiratoire :

- (1) Côtes hautes : cliché en **inspiration** (diaphragme abaissé)
- (2) Côtes basses : cliché en **expiration** (diaphragme en position haute)

Paramètres techniques : kV : 75 ± 5

	Détecteur (type/modèle)	Foyer (PF,GF)	kV	mAs	GAD (Oui/non)	Cellules (aucune, centrale, latérales)	DFD (cm)	PDS affiché (cGy.cm²)
S								
M								
L								

Paratger Le Site www.lemanip.com Tout Est Gratuit

Paratger Le Site www.lemanip.com Tout Est Gratuit

Thorax osseux en incidence oblique – Critères de réussite

Incidence rare* (non indiquée ou réalisée uniquement dans un contexte spécifique)

Critères de champs

- (1) Côtes hautes : côtes 1 à 9 visibles (fig. 1.22)
- (2) Côtes basses : côtes 9 à 12 visibles (fig. 1.23)

Critères de positionnement

- Côtes déroulées visibles en entier

Critères de bonne exposition

- Absence de flou cinétique, limites osseuses nettes
- Contraste osseux suffisant pour visualiser les côtes concernées (hautes ou basses selon l'incidence)

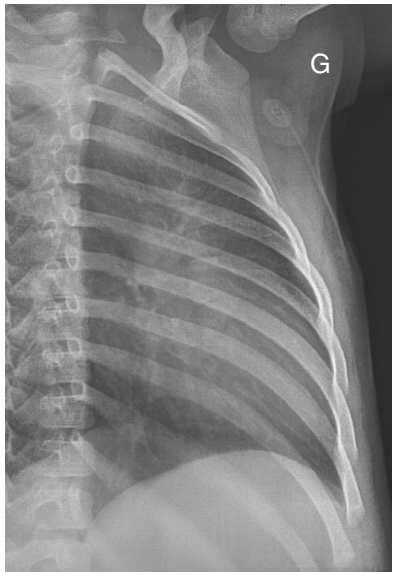

Fig. 1.22. Thorax osseux en incidence oblique, couché, OPG 45° – Côtes hautes.

www.lemanip.com

 Paratger Le Site www.lemanip.com Tout Est Gratuit

Paratger Le Site www.lemanip.com Tout Est Gratuit

www.Lemanip.com

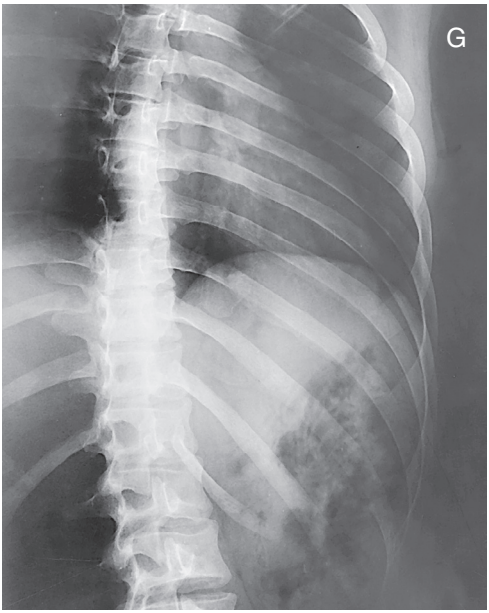

Fig. 1.23. Thorax osseux en incidence oblique, couché, OPG 45° – Côtes basses.

Paratger Le Site www.lemanip.com Tout Est Gratuit

Paratger Le Site www.lemanip.com Tout Est Gratuit

Chapitre 2

Membre supérieur (extrémités)

- Facteurs techniques 35
- Radioprotection..... 35

Doigts
❒ Doigts de face – Réalisation..... 36
❒ Doigts en incidence oblique – Réalisation 39
❒ Doigts de profil (médiolatéral ou latéromédial) – Réalisation..... 42
❒ Pouce de face (AP) – Réalisation..... 45
❒ Pouce de profil – Réalisation..... 48

Main
❒ Main de face (PA) – Réalisation..... 51
❒ Main en incidence oblique (PA) – Réalisation 54
❒ Main de profil « en éventail » et main de profil strict – Réalisation 57
❒ Incidence bilatérale de mains en oblique – Réalisation 60

Poignet
❒ Poignet de face (PA) – Réalisation..... 63
❒ Poignet de profil – Réalisation..... 66
❒ Scaphoïde de face (PA) – Réalisation..... 69
❒ Scaphoïde de profil – Réalisation..... 72
❒ Pisiforme de profil – Réalisation..... 74
❒ Canal carpien – Réalisation..... 77

Avant-bras
❒ Avant-bras de face – Réalisation..... 80
❒ Avant-bras de profil – Réalisation..... 83

Coude
❒ Coude de face – Réalisation..... 86
❒ Coude de profil – Réalisation..... 89
❒ Incidences obliques (latérale et médiale) du coude – Réalisation..... 92

Membre supérieur
❒ Membre supérieur dans son ensemble, incidence de face (pédiatrie) – Réalisation.....96
❒ Membre supérieur dans son ensemble, incidence de profil (pédiatrie) – Réalisation..... 98

Paratger Le Site www.lemanip.com Tout Est Gratuit
© 2019, Elsevier Masson SAS. Tous droits réservés

Paratger Le Site www.lemanip.com Tout Est Gratuit

Facteurs techniques

Les facteurs techniques suivants sont importants à considérer pour tous les examens des extrémités des membres supérieurs afin d'obtenir une image la plus nette et reproductible possible tout en respectant les consensus de radioprotection.

a Distance foyer-détecteur (DFD) de **100 à 110 cm**
b Petit foyer (PF)
c Travail en **direct** = sans grille antidiffusante (GAD)
d Centrage précis du rayon directeur (RD) (sans scopie)
e **Collimation** étroite ainsi que l'emploi d'un **cône localisateur** dès que possible (doigts, poignet, coude)
f **Temps d'exposition court** (limiter le risque de flou cinétique)
g Immobilisation/contention (si nécessaire)

Radioprotection

Collimation

Une collimation adaptée et l'usage d'un cône localisateur sont des moyens efficaces pour éviter une irradiation inutile du patient.

Installation du patient

Pour chaque incidence le regard du patient doit être tourné à l'opposé de la source de rayons X.

Les patients assis en bout de table ne doivent pas avoir leurs membres inférieurs sous la table et devraient toujours avoir une protection plombée pelvienne afin d'éviter une exposition au rayonnement diffusé et au rayonnement primaire divergent.

Une bonne pratique pour les examens des membres supérieurs des patients en brancard ou sur la table est de toujours disposer un protège-gonades si les gonades sont proches du rayon primaire.

Paratger Le Site www.lemanip.com Tout Est Gratuit

Paratger Le Site www.lemanip.com Tout Est Gratuit

Incidence complémentaire***

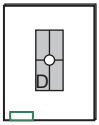

– Cassette (ERLM) 18 × 24 cm en portrait ou capteur plan (CP)
– Travail en direct
– Protection plombée pour le patient

Position du patient et du membre

- Patient assis latéralement du côté à radiographier en bout de table
- Coude fléchi
- Main en pronation reposant à plat directement sur le détecteur, doigts écartés



Fig. 2.1. Positionnement et centrage – 2e doigt de face.

Paratger Le Site www.lemanip.com Tout Est Gratuit

Paratger Le Site www.lemanip.com Tout Est Gratuit

www.Lemanip.com

Position du tube et centrage

- RD vertical
- Pour un cliché du doigt : centrage sur l'articulation interphalangienne proximale
- Pour un cliché de l'ensemble de l'axe : centrage sur la tête métacarpienne (articulation métacarpophalangienne)

DFD :

100 à 110 cm

Collimation

- Supéro-inférieure : couvrir l'ensemble du doigt (ou de l'axe)
- Latérale : aux limites cutanées du doigt (1 cm au-delà)

Attitude respiratoire :

Respiration libre

Paramètres techniques : kV : 40 (lésion distale) à 45 (lésion proximale)

	Détecteur (type/modèle)	Foyer (PF,GF)	kV	mAs	GAD (Oui/non)	Cellules (aucune, centrale, latérales)	DFD (cm)	PDS affiché (cGy.cm²)
S								
M								
L								

Paratger Le Site www.lemanip.com Tout Est Gratuit

Paratger Le Site www.lemanip.com Tout Est Gratuit

Incidence complémentaire***

Critères de champs

- De l'extrémité cutanée distale du doigt à la moitié du métacarpien (pour un cliché de l'ensemble de l'axe, inclure l'articulation carpométacarpienne)

Critères de positionnement

- Doigt de face avec apparence symétrique des condyles des têtes phalangiennes
- Articulations interphalangiennes et métacarpophalangienne dégagées

Critères de bonne exposition

- Bon contraste osseux (trabéculations osseuses visibles)
- Visualisation des contours des parties molles
- Absence de flou cinétique

Fig. 2.2. 3e doigt – Incidence de face (PA).

Incidence évaluée le (date) : _____
par (nom du tuteur/référent) : _____
à (intitulé du lieu) : _____

 Paratger Le Site www.lemanip.com Tout Est Gratuit

Paratger Le Site www.lemanip.com Tout Est Gratuit
www.Lemanip.com

Doigts en incidence oblique – Réalisation

Incidence complémentaire***

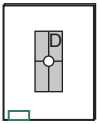

- Cassette (ERLM) 18 × 24 cm en portrait ou capteur plan (CP)
- Travail en direct
- Protection plombée pour le patient
- Support en mousse (optionnel)



Fig. 2.3. Positionnement et centrage – 2e doigt en oblique.

Position du patient et du membre

- Patient assis latéralement du côté à radiographier en bout de table
- Coude fléchi
- Tourner la main de 45° ; elle repose sur un bloc en mousse de support avec une angulation de 45°
- Doigts écartés ; s'assurer que le ou les doigt(s) atteint(s) est (sont) parallèle(s) au détecteur

Position du tube et centrage

- RD vertical
- Centrage sur l'articulation interphalangienne proximale

Paratger Le Site www.lemanip.com Tout Est Gratuit

www.Lemanip.com

DFD :

100 à 110 cm

Collimation

- Supéro-inférieure : de l'extrémité distale du doigt à l'articulation métacarpophalangienne
- Latérale : aux limites cutanées (1 cm au-delà)

Attitude respiratoire :

Respiration libre

Paramètres techniques : kV : 40 (lésion distale) à 45 ± 3 (lésion proximale)

	Détecteur (type/modèle)	Foyer (PF,GF)	kV	mAs	GAD (Oui/non)	Cellules (aucune, centrale, latérales)	DFD (cm)	PDS affiché (cGy.cm²)
S								
M								
L								

Paratger Le Site www.lemanip.com Tout Est Gratuit

Paratger Le Site www.lemanip.com Tout Est Gratuit
www.Lemanip.com

Doigts en incidence oblique – Critères de réussite

Incidence complémentaire***

Critères de champs

- De l'extrémité cutanée distale du doigt à la moitié du métacarpe

Critères de positionnement

- Articulations interphalangiennes et métacarpophalangienne visibles mais non symétriques
- Absence de superposition avec les autres doigts

Critères de bonne exposition

- Bon contraste osseux (trabéculations osseuses visibles)
- Visualisation des contours des parties molles
- Absence de flou cinétique

Fig. 2.4. 4e doigt – Incidence oblique.

Incidence évaluée le (date) : _____
par (nom du tuteur/référent) : _____
à (intitulé du lieu) : _____

Paratger Le Site www.lemanip.com Tout Est Gratuit

www.Lemanip.com

Doigts de profil (médiolatéral ou latéromédial) – Réalisation

Incidence complémentaire***

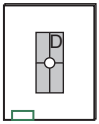

- Cassette (ERLM) 18 × 24 cm en portrait ou capteur plan (CP)
- Travail en direct
- Protection plombée pour le patient

Position du patient et du membre

- Patient assis latéralement (du côté à radiographier) en bout de table

Pour les doigts 3, 4 et 5 = profil latéromédial (fig. 2.5)

- Coude fléchi à 90°
- Main de profil reposant sur son rebord ulnaire
- Flexion des doigts non explorés
- Doigt exploré en extension, positionné de profil strict et parallèlement à la surface du détecteur, sa face pulpaire en appui sur un support stable et radiotransparent (mousse)

Fig. 2.5. Positionnement – Profil latéromédial du 4e doigt droit.



Fig. 2.6. Positionnement – Profil médiolatéral du 2e doigt droit.

Paratger Le Site www.lemanip.com Tout Est Gratuit

www.Lemanip.com

Pour le doigt 2 = profil médiolatéral (fig. 2.6)

- Bras tendu
- Main en pronation forcée reposant sur l'index et le pouce
- Flexion des doigts non explorés
- 2e doigt en extension, positionné de profil strict et reposant sur la surface du détecteur

Position du tube et centrage

- RD vertical
- Centrage sur l'articulation interphalangienne proximale

DFD :

100 à 110 cm

Collimation

- Supéro-inférieure : de l'extrémité distale du doigt à l'articulation métacarpophalangienne
- Latérale : aux limites cutanées (1 cm au-delà)

Attitude respiratoire :

Respiration libre

Paramètres techniques : kV : 45 ± 3

	Détecteur (type/modèle)	Foyer (PF,GF)	kV	mAs	GAD (Oui/non)	Cellules (aucune, centrale, latérales)	DFD (cm)	PDS affiché (cGy.cm²)
S								
M								
L								

Paratger Le Site www.lemanip.com Tout Est Gratuit

Paratger Le Site www.lemanip.com Tout Est Gratuit

Doigt de profil (médiolatéral ou latéromédial) – Critères de réussite

Incidence complémentaire***

Critères de champs

- De l'extrémité cutanée distale du doigt à la moitié (au minimum) du métacarpe

Critères de positionnement

- Interlignes des articulations interphalangiennes de profil strict
- Absence de superposition avec les autres doigts

Critères de bonne exposition

- Bon contraste osseux (trabéculations osseuses visibles)
- Visualisation des contours des parties molles
- Absence de flou cinétique

Fig. 2.7. 2e doigt droit – Profil latéral (ici le maintien de l'extension du doigt a été réalisé à l'aide d'un crayon).

Incidence évaluée le (date) : _____
par (nom du tuteur/référent) : _____
à (intitulé du lieu) : _____

Paratger Le Site www.lemanip.com Tout Est Gratuit

Paratger Le Site www.lemanip.com Tout Est Gratuit

Pouce de face (AP) – Réalisation

Incidence complémentaire***

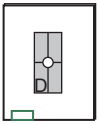

- Cassette (ERLM) 18 × 24 cm en portrait ou capteur plan (CP)
- Travail en direct
- Protection plombée pour le patient

Position du patient et du membre

- Coude en extension et en rotation interne
- Main en pronation forcée reposant sur la face dorsale du pouce
- Doigts (2 à 5) en extension
- Pouce positionné de face et reposant parallèlement contre la surface du détecteur

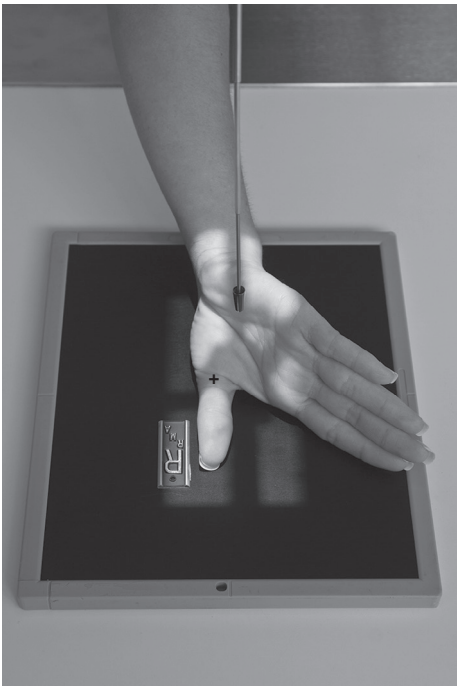

Fig. 2.8. Positionnement et centrage – Pouce de face (AP).

Paratger Le Site www.lemanip.com Tout Est Gratuit

www.Lemanip.com

Position du tube et centrage

- RD vertical
- Centrage sur l'articulation métacarpophalangienne du pouce

DFD :

100 à 110 cm

Collimation

- Supéro-inférieure : de l'extrémité distale du pouce à l'articulation carpométacarpienne (2 cm au-delà de l'éminence thénar)
- Latérale : 1 cm de part et d'autre de l'ombre cutanée du pouce

Attitude respiratoire :

Respiration libre

Paramètres techniques : kV : 55 ± 5

	Détecteur (type/modèle)	Foyer (PF,GF)	kV	mAs	GAD (Oui/non)	Cellules (aucune, centrale, latérales)	DFD (cm)	PDS affiché (cGy.cm²)
S								
M								
L								

 Paratger Le Site www.lemanip.com Tout Est Gratuit

Paratger Le Site www.lemanip.com Tout Est Gratuit

Pouce de face (AP) – Critères de réussite

Incidence complémentaire***

Critères de champs

- De l'extrémité cutanée distale du pouce au trapèze (inclus)

Critères de positionnement

- Interligne de l'articulation interphalangienne et métacarpophalangienne dégagé
- Pouce de face = aspect symétrique des corticales diaphysaires
- Phalange et métacarpien libres de toute superposition

Critères de bonne exposition

- Bon contraste osseux (trabéculations osseuses visibles)
- Visualisation des contours des parties molles
- Absence de flou cinétique

Fig. 2.9. Pouce droit – Face (AP).

Incidence évaluée le (date) : _____
par (nom du tuteur/référent) : _____
à (intitulé du lieu) : _____

Paratger Le Site www.lemanip.com Tout Est Gratuit

www.Lemanip.com

Pouce de profil – Réalisation

Incidence complémentaire***

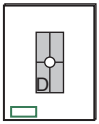

- Cassette (ERLM) 18 × 24 cm en portrait ou capteur plan (CP)
- Travail en direct
- Protection plombée pour le patient

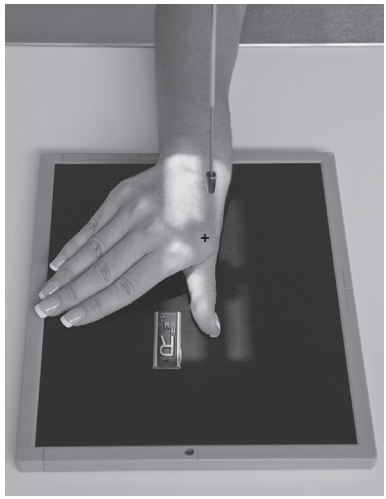

Fig. 2.10. Positionnement et centrage – Pouce de profil.

Position du patient et du membre

- Patient assis latéralement du côté à radiographier en bout de table
- Coude fléchi
- Main en pronation, le bord latéral du pouce reposant sur le détecteur
- Pouce positionné de profil strict

Position du tube et centrage

- RD vertical
- Centrage sur l'articulation métacarpophalangienne du pouce

DFD :

100 à 110 cm

www.Lemanip.com

Collimation
- Supéro-inférieure : de l'extrémité distale du pouce à la tabatière anatomique
- Latérale : 1 cm de part et d'autre de l'ombre cutanée du pouce

Attitude respiratoire :
Respiration libre

Paramètres techniques : kV : 55 ± 5

	Détecteur (type/modèle)	Foyer (PF,GF)	kV	mAs	GAD (Oui/non)	Cellules (aucune, centrale, latérales)	DFD (cm)	PDS affiché (cGy.cm²)
S								
M								
L								

Pouce de profil – Critères de réussite

Incidence complémentaire***

Critères de champs
- De l'extrémité cutanée distale du pouce au trapèze (inclus)

Critères de positionnement
- Interligne de l'articulation interphalangienne et métacarpophalangienne dégagé
- Pouce de profil = superposition des condyles

Critères de bonne exposition
- Bon contraste osseux (trabéculations osseuses visibles)
- Visualisation des contours des parties molles
- Absence de flou cinétique

Paratger Le Site www.lemanip.com Tout Est Gratuit

www.Lemanip.com

Fig. 2.11. Pouce droit – Profil strict.

Incidence évaluée le (date) : _____
par (nom du tuteur/référent) : _____
à (intitulé du lieu) : _____

 Paratger Le Site www.lemanip.com Tout Est Gratuit

www.Lemanip.com
Paratger Le Site www.lemanip.com Tout Est Gratuit

Main de face (PA) – Réalisation

Incidence fondamentale****

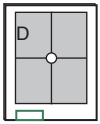

- Cassette (ERLM) 34 × 30 cm en portrait ou capteur plan (CP)
- Travail en direct
- Protection plombée pour le patient

Fig. 2.12. Positionnement et centrage – Main droite de face.

Position du patient et du membre

- Patient assis latéralement en bout de table (du côté à radiographier)
- Coude fléchi
- Main en pronation reposant à plat directement sur le détecteur, doigts légèrement écartés
- Absence d'inclinaison ulnaire ou radiale = 3e doigt dans l'axe de l'avant-bras

Position du tube et centrage

- RD vertical
- Centrage sur l'articulation métacarpophalangienne du 3e doigt (ou tête du 3e métacarpien)

Paratger Le Site www.lemanip.com Tout Est Gratuit

www.Lemanip.com

DFD :
100 à 110 cm

Collimation :
Inclure la main et le poignet en entier

Attitude respiratoire :
Respiration libre

Paramètres techniques : kV : 48 ± 5

	Détecteur (type/modèle)	Foyer (PF,GF)	kV	mAs	GAD (Oui/non)	Cellules (aucune, centrale, latérales)	DFD (cm)	PDS affiché (cGy.cm²)
S								
M								
L								

Main de face (PA) – Critères de réussite

Incidence fondamentale****

Critères de champs
- Main et poignet en entier (de l'extrémité cutanée distale du 3e doigt au quart inférieur du radius)

Critères de positionnement
- Interligne des articulations métacarpophalangiennes dégagé
- 3e doigt dans l'axe du radius
- Bonne visualisation de l'interligne entre le lunatum et le triquetrum

Critères de bonne exposition
- Bon contraste osseux (trabéculations osseuses visibles)
- Visualisation des contours des parties molles
- Absence de flou cinétique

 Paratger Le Site www.lemanip.com Tout Est Gratuit

Paratger Le Site www.lemanip.com Tout Est Gratuit

www.Lemanip.com

Fig. 2.13. Main droite de face (PA).
Note : fracture de la tête de la phalange distale du 3e doigt.

Incidence évaluée le (date) : _____
par (nom du tuteur/référent) : _____
à (intitulé du lieu) : _____

Paratger Le Site www.lemanip.com Tout Est Gratuit

www.Lemanip.com

Main en incidence oblique (PA) – Réalisation

Incidence fondamentale****

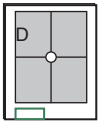

- Cassette (ERLM) 34 × 30 cm en portrait ou capteur plan (CP)
- Travail en direct
- Protection plombée pour le patient



Fig. 2.14. Positionnement et centrage – Main droite en oblique.

Position du patient et du membre

- Patient assis latéralement en bout de table (du côté à radiographier)
- Coude fléchi
- Main en oblique reposant sur son éminence hypothénar
- Doigts légèrement écartés et séparés reposant sur un support en mousse

Position du tube et centrage

- RD vertical
- Centrage entre les têtes des 2e et 3e métacarpiens

DFD :

100 à 110 cm

Paratger Le Site www.lemanip.com Tout Est Gratuit

www.Lemanip.com

Collimation :
Inclure la main et le poignet en entier

Attitude respiratoire :
Respiration libre

Paramètres techniques : kV : 50 ± 5

	Détecteur (type/modèle)	Foyer (PF,GF)	kV	mAs	GAD (Oui/non)	Cellules (aucune, centrale, latérales)	DFD (cm)	PDS affiché (cGy.cm²)
S								
M								
L								

Main en incidence oblique (PA) – Critères de réussite

Incidence fondamentale****

Critères de champs
- Main et poignet en entier (de l'extrémité cutanée distale du 3e doigt au quart inférieur du radius)

Critères de positionnement
- Interligne des articulations métacarpophalangiennes visible
- Pas de superposition au niveau des phalanges
- Diaphyses métacarpiennes libres de toute superposition

Critères de bonne exposition
- Bon contraste osseux (trabéculations osseuses visibles)
- Visualisation des contours des parties molles
- Absence de flou cinétique

Paratger Le Site www.lemanip.com Tout Est Gratuit

www.Lemanip.com

Fig. 2.15. Main droite en oblique (PA).

Incidence évaluée le (date) : _____
par (nom du tuteur/référent) : _____
à (intitulé du lieu) : _____

Paratger Le Site www.lemanip.com Tout Est Gratuit

Paratger Le Site www.lemanip.com Tout Est Gratuit

Main de profil « en éventail » et main de profil strict – Réalisation

Incidence complémentaire***

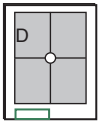

- Cassette (ERLM) 34 × 30 cm en portrait ou capteur plan (CP)
- Travail en direct
- Protection plombée pour le patient

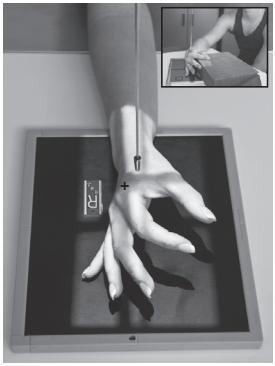

Fig. 2.16. Positionnement et centrage – Main droite de profil en « éventail ».

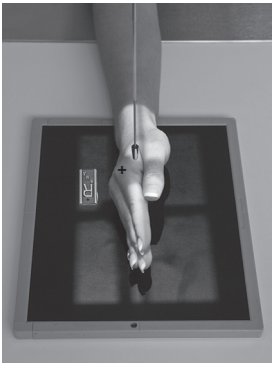

Fig. 2.17. Positionnement et centrage – Main droite de profil strict.

Position du patient et du membre

- Patient assis latéralement en bout de table (du côté à radiographier)
- Coude fléchi
- Poignet et main de profil reposant sur leurs parties latérales (bord radial et bord du 5e axe)
- Pour le profil strict : doigts 2 à 5 superposés et en extension, pouce dégagé et positionné de face (parallèlement au plan du détecteur)
- Pour le profil en éventail : doigts 2 à 5 décalés régulièrement positionnés en « éventail ». (S'assurer que les métacarpiens sont bien de profil.)

Position du tube et centrage

- RD vertical
- Centrage sur la tête du 2e métacarpien

DFD :

100 à 110 cm

Paratger Le Site www.lemanip.com Tout Est Gratuit

Paratger Le Site www.lemanip.com Tout Est Gratuit

www.Lemanip.com

Collimation :
Inclure la main et le poignet en entier

Attitude respiratoire :
Respiration libre

Paramètres techniques : kV : 55 ± 5 (profil strict) – 50 ± 5 (profil en éventail)

	Détecteur (type/modèle)	Foyer (PF,GF)	kV	mAs	GAD (Oui/non)	Cellules (aucune, centrale, latérales)	DFD (cm)	PDS affiché (cGy.cm²)
S								
M								
L								

Main de profil en « éventail » – Critères de réussite

Incidence complémentaire***

Critères de champs
- Main et poignet en entier (de l'extrémité cutanée distale du 3e doigt au quart inférieur du radius)

Critères de positionnement
- Doigts de profils
- Absence de superpositions au niveau des phalanges
- Métacarpiens superposés et poignet de profil

Critères de bonne exposition
- Bon contraste osseux (trabéculations osseuses visibles)
- Visualisation des contours des parties molles
- Absence de flou cinétique

 Paratger Le Site www.lemanip.com Tout Est Gratuit

Paratger Le Site www.lemanip.com Tout Est Gratuit

www.Lemanip.com

Fig. 2.18. Main droite de profil en éventail.

Incidence évaluée le (date) : _____
par (nom du tuteur/référent) : _____
à (intitulé du lieu) : _____

Paratger Le Site www.lemanip.com Tout Est Gratuit

www.Lemanip.com

Incidence bilatérale de mains en oblique – Réalisation

Incidence complémentaire***

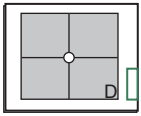

- Cassette (ERLM) 24 × 30 cm en paysage ou capteur plan (CP)
- Travail en direct
- Protection plombée pour le patient

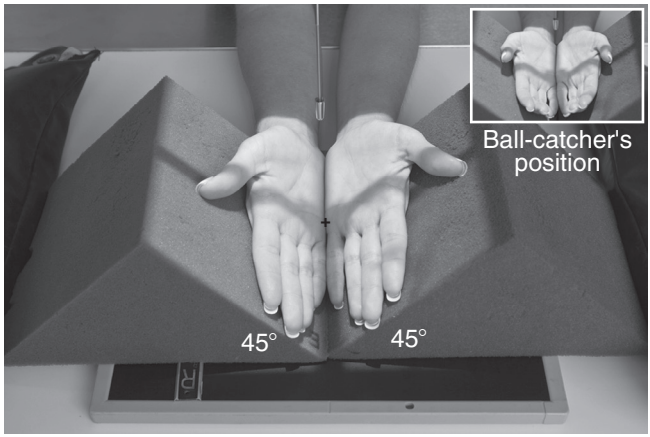

Fig. 2.19. Positionnement et centrage – Mains en oblique, incidence bilatérale. Dans l'encart : position de l'attrapeur de balle (*ball-catcher*).

Position du patient et du membre

- Patient assis en bout de table, bras et mains tendus avec mains en oblique de 45° reposant sur leur bord médial
- Doigts en extension complète reposant sur des blocs de soutien à 45°
- Ou variante en position de l'« attrapeur de balle » (*ball-catcher's position*) : doigts partiellement fléchis permettant une meilleure analyse des articulations métacarpophalangiennes

Position du tube et centrage

- RD vertical
- Centrage entre les deux mains à hauteur des 5e articulations métacarpophalangiennes

Paratger Le Site www.lemanip.com Tout Est Gratuit

www.Lemanip.com

DFD :
100 à 110 cm

Collimation :
Inclure les mains et les poignets en entier

Attitude respiratoire :
Respiration libre

Paramètres techniques : kV : 55 ± 5

	Détecteur (type/modèle)	Foyer (PF,GF)	kV	mAs	GAD (Oui/non)	Cellules (aucune, centrale, latérales)	DFD (cm)	PDS affiché (cGy.cm²)
S								
M								
L								

Paratger Le Site www.lemanip.com Tout Est Gratuit

www.Lemanip.com
Paratger Le Site www.lemanip.com Tout Est Gratuit

Incidence bilatérale de mains en oblique – Critères de réussite

Incidence complémentaire***

Critères de champs

- Mains et poignets en entier

Critères de positionnement

- Symétrie droite/gauche
- Absence de superpositions au niveau des phalanges (2 à 5)
- Bonne visualisation des articulations métacarpophalangiennes (2 à 5)
- Axes 4 et 5 libres de toute superposition
- Os pisiformes libres de toute superposition

Critères de bonne exposition

- Bon contraste osseux (trabéculations osseuses visibles)
- Visualisation des contours des parties molles
- Absence de flou cinétique

Fig. 2.20. Mains obliques – Incidence bilatérale (*ball catcher's position*).

Incidence évaluée le (date) : _____
par (nom du tuteur/référent) : _____
à (intitulé du lieu) : _____

 Paratger Le Site www.lemanip.com Tout Est Gratuit

Paratger Le Site www.lemanip.com Tout Est Gratuit

Poignet de face (PA) – Réalisation

Incidence fondamentale****

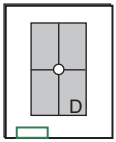

- Cassette (ERLM) 18 × 24 cm en portrait ou capteur plan (CP)
- Travail en direct
- Protection plombée pour le patient

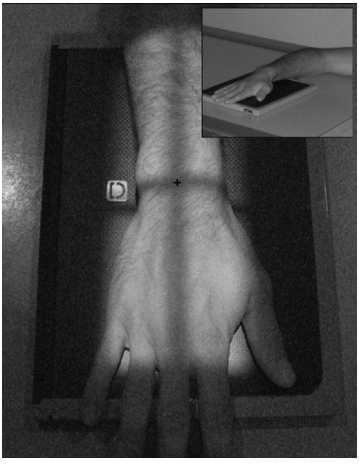

Fig. 2.21. Positionnement – Poignet de face (PA).

Position du patient et du membre

- Patient assis latéralement en bout de table, côté à radiographier dirigé vers la table
- Coude en flexion (proche de 90°), avant-bras reposant sur la table
- Poignet reposant à plat sur le détecteur, alignement du 3e axe avec l'avant-bras
- Doigts relâchés en extension

Position du tube et centrage

- RD vertical
- Centrage au milieu de la ligne bistyloïdienne

DFD :

100 à 110 cm

Paratger Le Site www.lemanip.com Tout Est Gratuit

www.Lemanip.com

Collimation :

Inclure les articulations métacarpophalangiennes (2 à 5) et le tiers distal du radius et de l'ulna

Attitude respiratoire :

Respiration libre

Paramètres techniques : kV : 55 ± 5

	Détecteur (type/modèle)	Foyer (PF,GF)	kV	mAs	GAD (Oui/non)	Cellules (aucune, centrale, latérales)	DFD (cm)	PDS affiché (cGy.cm²)
S								
M								
L								

Poignet de face (PA) – Critères de réussite

Incidence fondamentale****

Critères de champs

- Articulations métacarpophalangiennes (2 à 5) et le tiers distal du radius et de l'ulna compris sur le cliché

Critères de positionnement

- 3e axe dans l'axe du radius
- Processus styloïdes dégagés
- Interligne entre les bases des 3e et 4e métacarpiens bien visible
- Têtes métacarpiennes visibles de face (aspect symétrique)

Critères de bonne exposition

- Bon contraste osseux (trabéculations osseuses visibles)
- Visualisation des contours des parties molles
- Absence de flou cinétique

 Paratger Le Site www.lemanip.com Tout Est Gratuit

Paratger Le Site www.lemanip.com Tout Est Gratuit

www.Lemanip.com

Fig. 2.22. Poignet droit de face (PA).

Incidence évaluée le (date) : _____
par (nom du tuteur/référent) : _____
à (intitulé du lieu) : _____

Paratger Le Site www.lemanip.com Tout Est Gratuit

Paratger Le Site www.lemanip.com Tout Est Gratuit

Poignet de profil – Réalisation

Incidence fondamentale****

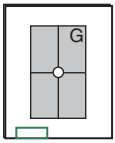

- Cassette (ERLM) 18 × 24 cm en portrait ou capteur plan (CP)
- Travail en direct
- Protection plombée pour le patient

Fig. 2.23. Positionnement – Poignet gauche de profil.

Position du patient et du membre

- Patient assis latéralement en bout de table, côté à radiographier dirigé vers la table
- Humérus, avant-bras et poignet sur le même plan horizontal
- Coude en flexion (proche de 90°), avant-bras reposant sur la table en appui ulnaire
- Poignet positionné de profil sur le détecteur, aligné avec l'avant-bras
- Doigts (2 à 5) en extension et superposés ; pouce dégagé et positionné de face parallèle au détecteur

Position du tube et centrage

- RD vertical
- Centrage au niveau de la tabatière anatomique

Paratger Le Site www.lemanip.com Tout Est Gratuit

Paratger Le Site www.lemanip.com Tout Est Gratuit

www.Lemanip.com

DFD :
100 à 110 cm

Collimation :
Inclure les deux tiers proximaux des métacarpiens (2 à 5) et le tiers distal du radius et de l'ulna

Attitude respiratoire :
Respiration libre

Paramètres techniques : kV : 55 ± 5

	Détecteur (type/modèle)	Foyer (PF,GF)	kV	mAs	GAD (Oui/non)	Cellules (aucune, centrale, latérales)	DFD (cm)	PDS affiché (cGy.cm²)
S								
M								
L								

Poignet de profil – Critères de réussite

Incidence fondamentale****

Critères de champs
- Parties moyennes et proximales des métacarpiens ; carpe ; radius et ulna distaux compris sur le cliché

Critères de positionnement
- Superposition du radius et de l'ulna sur tout le quart inférieur
- Alignement du capitatum et du lunatum

Critères de bonne exposition
- Bon contraste osseux (trabéculations osseuses visibles)
- Visualisation des contours des parties molles et bandes graisseuses visibles
- Absence de flou cinétique

Paratger Le Site www.lemanip.com Tout Est Gratuit

www.Lemanip.com

Fig. 2.24. Poignet droit de profil.

Incidence évaluée le (date) : _____
par (nom du tuteur/référent) : _____
à (intitulé du lieu) : _____

Paratger Le Site www.lemanip.com Tout Est Gratuit

Paratger Le Site www.lemanip.com Tout Est Gratuit

Scaphoïde de face (PA) – Réalisation

Incidence complémentaire***

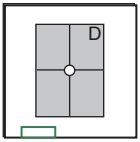

- Cassette (ERLM) 18 × 24 cm en portrait ou capteur plan (CP)
- Travail en direct
- Protection plombée pour le patient

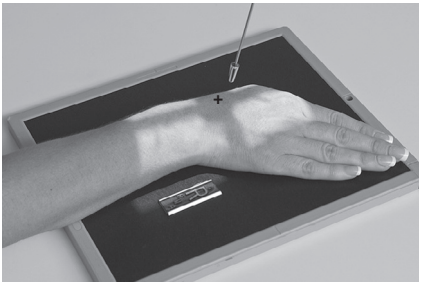

Fig. 2.25. Positionnement – Scaphoïde de face (méthode 1).

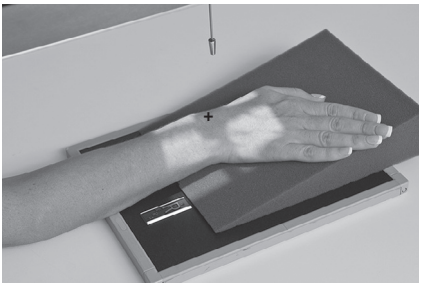

Fig. 2.26. Positionnement – Scaphoïde de face (méthode 2).

Position du patient et du membre

- Patient assis latéralement en bout de table, côté à radiographier dirigé vers la table
- Coude en flexion (proche de 90°), avant-bras reposant sur la table

Méthode 1 (fig. 2.25)

- Main et poignet reposant à plat sur le détecteur, rotation ulnaire de manière à positionner le 1er métacarpien dans l'axe du radius

Méthode 2 (fig. 2.26)

- Main et poignet en reposant à plat sur une surface inclinée à 15° afin d'horizontaliser le scaphoïde, rotation ulnaire de manière

Paratger Le Site www.lemanip.com Tout Est Gratuit

Paratger Le Site www.lemanip.com Tout Est Gratuit

www.Lemanip.com

à positionner le 1er métacarpien dans l'axe du radius. (Note : l'extension de 15° du poignet peut également être réalisée en ferment légèrement les doigts.)

Position du tube et centrage

- Méthode 1 : RD en inclinaison crâniale de 15–20°
- Méthode 2 : RD vertical
- Centrage au bord médial de la tabatière anatomique

DFD :

100 à 110 cm

Collimation :

Région carpienne (utilisation d'un cône localisateur recommandée)

Attitude respiratoire :

Respiration libre

Paramètres techniques : kV : 55 ± 5

	Détecteur (type/modèle)	Foyer (PF,GF)	kV	mAs	GAD (Oui/non)	Cellules (aucune, centrale, latérales)	DFD (cm)	PDS affiché (cGy.cm²)
S								
M								
L								

 Paratger Le Site www.lemanip.com Tout Est Gratuit

Paratger Le Site www.lemanip.com Tout Est Gratuit

Scaphoïde de face (PA) – Critères de réussite

Incidence complémentaire***

Critères de champs

- Région carpienne uniquement

Critères de positionnement

- Inclinaison ulnaire
- Scaphoïde projeté de face sans raccourcissement
- Bonne visualisation des interlignes articulaires avec les os trapèze, trapézoïde et capitatum

Critères de bonne exposition

- Bon contraste osseux (trabéculations osseuses visibles)
- Visualisation des contours des parties molles et bandes graisseuses visibles
- Absence de flou cinétique

Fig. 2.27. Scaphoïde de face.

Incidence évaluée le (date) : _____
par (nom du tuteur/référent) : _____
à (intitulé du lieu) : _____

Paratger Le Site www.lemanip.com Tout Est Gratuit

Scaphoïde de profil – Réalisation

Incidence complémentaire***

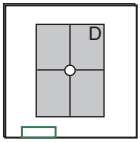

- Cassette (ERLM) 18 × 24 cm en portrait ou capteur plan (CP)
- Travail en direct
- Protection plombée pour le patient

Fig. 2.28. Positionnement – Scaphoïde de profil.

Position du patient et du membre

- Patient assis latéralement en bout de table, côté à radiographier dirigé vers la table
- Coude en flexion (proche de 90°), avant-bras reposant sur la table
- Poignet en flexion légère en position de l'« écrivain » permettant de positionner le scaphoïde de profil et ainsi dégager son tubercule

Position du tube et centrage

- RD vertical
- Centrage au bord médial de la tabatière anatomique (tendon long extenseur du pouce)

DFD :

100 à 110 cm

Collimation :

Région carpienne (utilisation d'un cône localisateur recommandée)

Attitude respiratoire :

Respiration libre

Paramètres techniques : kV : 55 ± 5

	Détecteur (type/modèle)	Foyer (PF,GF)	kV	mAs	GAD (Oui/non)	Cellules (aucune, centrale, latérales)	DFD (cm)	PDS affiché (cGy.cm²)
S								
M								
L								

Paratger Le Site www.lemanip.com Tout Est Gratuit

Paratger Le Site www.lemanip.com Tout Est Gratuit

Scaphoïde de profil – Critères de réussite

Incidence complémentaire***

Critères de champs

- Région carpienne uniquement

Critères de positionnement

- Flexion carpienne
- Scaphoïde centré et projeté de profil
- Tubercule du scaphoïde visible et dégagé

Critères de bonne exposition

- Bon contraste osseux (trabéculations osseuses visibles)
- Visualisation des contours des parties molles et bandes graisseuses visibles
- Absence de flou cinétique

Fig. 2.29. Scaphoïde de profil.

Incidence évaluée le (date) : _____
par (nom du tuteur/référent) : _____
à (intitulé du lieu) : _____

Paratger Le Site www.lemanip.com Tout Est Gratuit

Pisiforme de profil – Réalisation

Incidence complémentaire***

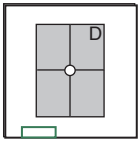

- Cassette (ERLM) 18 × 24 cm en portrait ou capteur plan (CP)
- Travail en direct
- Protection plombée pour le patient



Fig. 2.30. Positionnement – Pisiforme de profil.

Position du patient et du membre

- Patient assis latéralement en bout de table, côté à radiographier dirigé vers la table
- Coude fléchi avant-bras reposant sur la table en appui ulnaire
- Poignet et doigts relâchés en flexion et en légère supination permettant de dégager le pisiforme

Position du tube et centrage

- RD vertical
- Centrage sur le pli cutané proximal de l'éminence hypothénar

Paratger Le Site www.lemanip.com Tout Est Gratuit

www.Lemanip.com
Paratger Le Site www.lemanip.com Tout Est Gratuit

DFD :
100 à 110 cm

Collimation :
Région carpienne (utilisation d'un cône localisateur recommandée)

Attitude respiratoire :
Respiration libre

Paramètres techniques : kV : 50 ± 5

	Détecteur (type/modèle)	Foyer (PF,GF)	kV	mAs	GAD (Oui/non)	Cellules (aucune, centrale, latérales)	DFD (cm)	PDS affiché (cGy.cm²)
S								
M								
L								

Paratger Le Site www.lemanip.com Tout Est Gratuit

www.Lemanip.com

Pisiforme de profil – Critères de réussite

Incidence complémentaire***

Critères de champs

- Région carpienne uniquement

Critères de positionnement

- Flexion carpienne
- Pisiforme au centre et libre de toutes superpositions
- Articulation avec le triquétrum dégagée
- Hamulus visible et projeté de profil

Critères de bonne exposition

- Bon contraste osseux (trabéculations osseuses visibles)
- Visualisation des contours des parties molles et bandes graisseuses visibles
- Absence de flou cinétique

Fig. 2.31. Pisiforme de profil.

Incidence évaluée le (date) : _____
par (nom du tuteur/référent) : _____
à (intitulé du lieu) : _____

www.Lemanip.com

Incidence complémentaire***

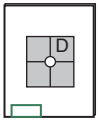

- Cassette (ERLM) 18 × 24 cm en portrait ou capteur plan (CP)
- Travail en direct
- Protection plombée pour le patient

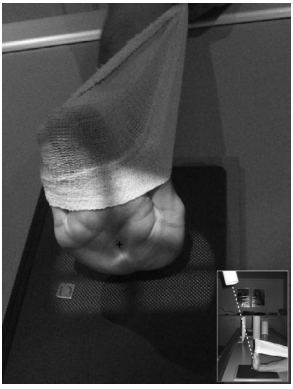

Fig. 2.32. Positionnement – Canal carpien (méthode 1).

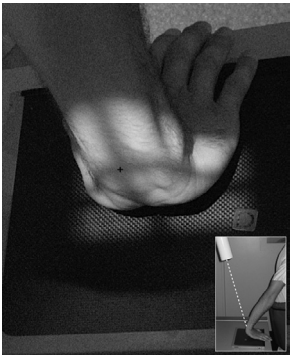

Fig. 2.33. Positionnement – Canal carpien (méthode 2).

Position du patient et du membre

Méthode 1

- Patient assis, coude en extension
- Poignet en hyperextension (maximale), le patient utilisant l'autre main pour maintenir les doigts vers l'arrière à l'aide d'une bandelette
- Rotation interne légère du poignet (≈ 5°–10°)
- Prendre rapidement le cliché car la position peut être douloureuse pour le patient

Méthode 2

- Patient debout dos à la table, membre supérieur en arrière, coude en extension, rotation interne de l'avant-bras
- Hyperextension maximale du poignet les doigts s'appuyant contre le rebord de la table
- Rotation interne légère du poignet (≈ 5°–10°)

Paratger Le Site www.lemanip.com Tout Est Gratuit

www.Lemanip.com

Position du tube et centrage

Méthode 1

- RD 25°–30° selon le grand axe de la face palmaire de la main
- Centrage entre les deux éminences de la main (thénar et hypothénar)

Méthode 2

- RD tangent à la concavité du canal carpien
- Centrage au milieu du carpe, 1 cm au-dessus des plis cutanés palmaires

DFD :

100 à 110 cm

Collimation :

Région carpienne (utilisation d'un cône localisateur recommandée)

Attitude respiratoire :

Respiration libre

Paramètres techniques : kV : 60 ± 5

	Détecteur (type/modèle)	Foyer (PF,GF)	kV	mAs	GAD (Oui/non)	Cellules (aucune, centrale, latérales)	DFD (cm)	PDS affiché (cGy.cm²)
S								
M								
L								

 Paratger Le Site www.lemanip.com Tout Est Gratuit

Paratger Le Site www.lemanip.com Tout Est Gratuit

Canal carpien – Critères de réussite

Incidence complémentaire***

Critères de champs

- Région carpienne uniquement
- Carpe vu sous la forme d'une voûte

Critères de positionnement

- Pisiforme et hamulus de l'os hamatum visibles et bien séparés
- Tubercule de scaphoïde et tubercule de trapèze bien visibles

Critères de bonne exposition

- Bon contraste osseux (trabéculations osseuses visibles)
- Visualisation des contours des parties molles
- Absence de flou cinétique

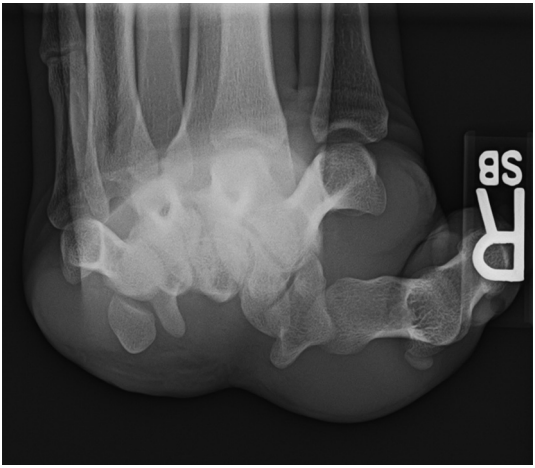

Fig. 2.34. Canal carpien droit.

Incidence évaluée le (date) : _____
par (nom du tuteur/référent) : _____
à (intitulé du lieu) : _____

Paratger Le Site www.lemanip.com Tout Est Gratuit

Avant-bras de face – Réalisation

Incidence fondamentale****

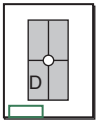

- Cassette (ERLM) 36 × 43 cm en portrait ou capteur plan (CP)
- Travail en direct
- Protection plombée pour le patient

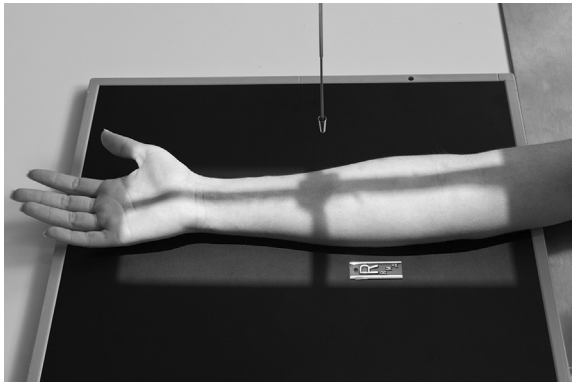

Fig. 2.35. Positionnement – Avant-bras de face.

Position du patient et du membre

- Patient assis (de face ou latéralement) en bout de table avec bras étendu et main en supination
- Les faces dorsales du coude et de la main reposent sur la table, épaule coude et poignet étant sur un même plan horizontal
- Les articulations du poignet et du coude sont incluses sur le détecteur (si nécessaire placer l'avant-bras sur l'axe de la diagonale du détecteur)
- Faire basculer le patient (du côté à explorer) pour obtenir une face vraie de l'avant-bras (coude et poignet de face AP)

Position du tube et centrage

- RD vertical
- Centrage au milieu de l'avant-bras à équidistance des plis cutanés du poignet et du coude

DFD :

100 à 110 cm

 Paratger Le Site www.lemanip.com Tout Est Gratuit

Paratger Le Site www.lemanip.com Tout Est Gratuit

www.Lemanip.com

Collimation :
Diaphragmer sur les quatre côtés, inclure au minimum 2,5 cm au-delà des articulations du poignet et du coude

Attitude respiratoire :
Respiration libre

Paramètres techniques : kV : 60 ± 5

	Détecteur (type/modèle)	Foyer (PF,GF)	kV	mAs	GAD (Oui/non)	Cellules (aucune, centrale, latérales)	DFD (cm)	PDS affiché (cGy.cm²)
S								
M								
L								

Avant-bras de face – Critères de réussite

Incidence fondamentale****

Critères de champs
- Radius et ulna en totalité
- Coude et carpe proximal en totalité

Critères de positionnement
- Légère superposition des parties proximales du radius et de l'ulna
- Épicondyles du coude projetés de face
- Poignet projeté de face

Critères de bonne exposition
- Bon contraste osseux (trabéculations osseuses visibles)
- Visualisation des contours des parties molles
- Absence de flou cinétique

Paratger Le Site www.lemanip.com Tout Est Gratuit

www.Lemanip.com

Fig. 2.36. Avant-bras droit de face.

Incidence évaluée le (date) : _____
par (nom du tuteur/référent) : _____
à (intitulé du lieu) : _____

Paratger Le Site www.lemanip.com Tout Est Gratuit

www.lemanip.com

Avant-bras de profil – Réalisation

Incidence fondamentale****

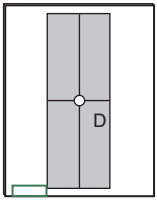

- Cassette (ERLM) 36 × 43 cm en portrait ou capteur plan (CP)
- Travail en direct
- Protection plombée pour le patient

Fig. 2.37. Positionnement – Avant-bras de profil.

Position du patient et du membre

- Patient assis latéralement (du côté à radiographier) en bout de table
- Épaule, coude et poignet sont sur un même plan horizontal
- Coude fléchi à 90°, poignet positionné de profil, rebord ulnaire en appui sur le détecteur
- Les articulations du poignet et du coude sont incluses sur le détecteur (si nécessaire placer l'avant-bras sur l'axe de la diagonale du détecteur)

Position du tube et centrage

- RD vertical
- Centrage au milieu de l'avant-bras à équidistance entre le processus styloïde et l'épicondyle latéral

Paratger Le Site www.lemanip.com Tout Est Gratuit

www.Lemanip.com

DFD :
100 à 110 cm

Collimation :
Diaphragmer sur les quatre côtés, inclure au minimum 2,5 cm au-delà des articulations du poignet et du coude

Attitude respiratoire :
Respiration libre

Paramètres techniques : kV : 60 ± 5

	Détecteur (type/modèle)	Foyer (PF,GF)	kV	mAs	GAD (Oui/non)	Cellules (aucune, centrale, latérales)	DFD (cm)	PDS affiché (cGy.cm²)
S								
M								
L								

 Paratger Le Site www.lemanip.com Tout Est Gratuit

www.lemanip.com
Paratger Le Site www.lemanip.com Tout Est Gratuit

Incidence fondamentale****

Critères de champs
- Radius et ulna en totalité
- Coude et carpe proximal en totalité

Critères de positionnement
- Radius et ulna en entier et de profil
- Capitulum et trochlée humérale superposés
- Épiphyses distales de l'ulna et du radius superposées

Critères de bonne exposition
- Bon contraste osseux (trabéculations osseuses visibles)
- Visualisation des contours des parties molles
- Absence de flou cinétique

Fig. 2.38. Avant-bras droit de profil.

Incidence évaluée le (date) : _____
par (nom du tuteur/référent) : _____
à (intitulé du lieu) : _____

Paratger Le Site www.lemanip.com Tout Est Gratuit

Coude de face – Réalisation

Incidence fondamentale****

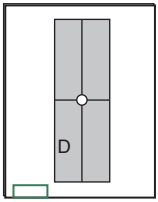

- Cassette (ERLM) 18 × 24 cm en portrait ou capteur plan (CP)
- Travail en direct
- Protection plombée pour le patient

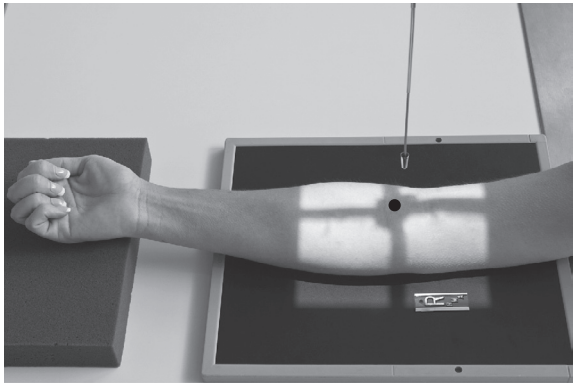

Fig. 2.39. Positionnement – Coude droit de face.

Position du patient et du membre

- Patient assis (de face ou latéralement) en bout de table avec le bras étendu et la main en supination
- Bras et avant-bras à la même hauteur
- Coude en extension complète (si possible)
- Faire basculer latéralement le patient (du côté à explorer) pour obtenir une face stricte du coude

Position du tube et centrage

- RD vertical
- Centrage au milieu de la ligne joignant les deux épicondyles (soit 2 cm au-dessus des plis cutanés du coude)

 Paratger Le Site www.lemanip.com Tout Est Gratuit

Paratger Le Site www.lemanip.com Tout Est Gratuit

www.Lemanip.com

Note :
Si le coude ne peut pas être étendu complètement, prendre deux vues de face avec un RD perpendiculaire à l'humérus pour l'une et perpendiculaire à l'avant-bras pour l'autre.

DFD :
100 à 110 cm

Collimation
- Diaphragmer latéralement 1 cm au-delà des limites cutanées
- Partie distale de l'humérus et parties proximales du radius et de l'ulna comprises sur le cliché et du coude

Attitude respiratoire :
Respiration libre

Paramètres techniques : kV : 65 ± 5

	Détecteur (type/modèle)	Foyer (PF,GF)	kV	mAs	GAD (Oui/non)	Cellules (aucune, centrale, latérales)	DFD (cm)	PDS affiché (cGy.cm²)
S								
M								
L								

Paratger Le Site www.lemanip.com Tout Est Gratuit

www.Lemanip.com
Paratger Le Site www.lemanip.com Tout Est Gratuit

Incidence fondamentale****

Critères de champs

- Quart distal de l'humérus compris sur le cliché (au minimum)
- Quart proximal du radius et de l'ulna compris sur le cliché (au minimum)

Critères de positionnement

- Interligne capitulo-huméral bien dégagé
- Interligne trochléo-huméral visible
- Épicondyles latéral et médial projetés de face
- Légère superposition du tubercule du radius avec le bord latéral de l'ulna

Critères de bonne exposition

- Bon contraste osseux (trabéculations osseuses visibles)
- Visualisation des contours des parties molles et des lignes graisseuses
- Absence de flou cinétique

Fig. 2.40. Coude droit de face.

Incidence évaluée le (date) : _____
par (nom du tuteur/référent) : _____
à (intitulé du lieu) : _____

 Paratger Le Site www.lemanip.com Tout Est Gratuit

www.Lemanip.com

Coude de profil – Réalisation

Incidence fondamentale****

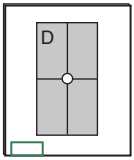

- Cassette (ERLM) 18 × 24 cm en portrait ou capteur plan (CP)
- Travail en direct
- Protection plombée pour le patient

Fig. 2.41. Positionnement – Coude droit de profil.

Position du patient et du membre

- Patient assis (de face ou latéralement) en bout de table
- Bras et avant-bras à la même hauteur
- Coude fléchi à 90° reposant sur le détecteur par son bord ulnaire
- Poignet en position de profil strict, surélevé de 1 cm environ (si utilisation d'ERLM pour compenser l'épaisseur du détecteur)

Position du tube et centrage

- RD vertical
- Centrage sur l'épicondyle latéral

DFD :

100 à 110 cm

Paratger Le Site www.lemanip.com Tout Est Gratuit

www.Lemanip.com

Collimation :
Partie distale de l'humérus et parties proximales du radius et de l'ulna (5 cm environ) comprises sur le cliché

Attitude respiratoire :
Respiration libre

Paramètres techniques : kV : 65 ± 5

	Détecteur (type/modèle)	Foyer (PF,GF)	kV	mAs	GAD (Oui/non)	Cellules (aucune, centrale, latérales)	DFD (cm)	PDS affiché (cGy.cm²)
S								
M								
L								

Coude de profil – Critères de réussite

Incidence fondamentale****

Critères de champs
- Quart distal de l'humérus compris sur le cliché (5 cm au minimum)
- Quart proximal du radius et de l'ulna compris sur le cliché (5 cm au minimum)

Critères de positionnement
- Articulations capitulo-radiale et trochléo-ulnaire visibles de profil
- Superposition des pourtours du capitulum et de la trochlée → image arrondie en forme de « médaille »
- Fossettes olécrânienne et coronoïdienne en contact et vues de profil → image des attaches de la « médaille »
- Processus coronoïde superposé à la moitié postérieure de la tête radiale
- Bords postérieurs des épicondyles superposés

Critères de bonne exposition
- Bon contraste osseux (trabéculations osseuses visibles)
- Visualisation des contours des parties molles et des lignes graisseuses
- Absence de flou cinétique

 Paratger Le Site www.lemanip.com Tout Est Gratuit

Paratger Le Site www.lemanip.com Tout Est Gratuit

www.Lemanip.com

Fig. 2.42. Profil d'un coude droit.

Incidence évaluée le (date) : _____
par (nom du tuteur/référent) : _____
à (intitulé du lieu) : _____

Paratger Le Site www.lemanip.com Tout Est Gratuit

Incidences obliques (latérale et médiale) du coude – Réalisation

Incidence complémentaire***

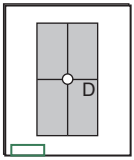

- Cassette (ERLM) 18 × 24 cm en portrait ou capteur plan (CP)
- Travail en direct
- Protection plombée pour le patient

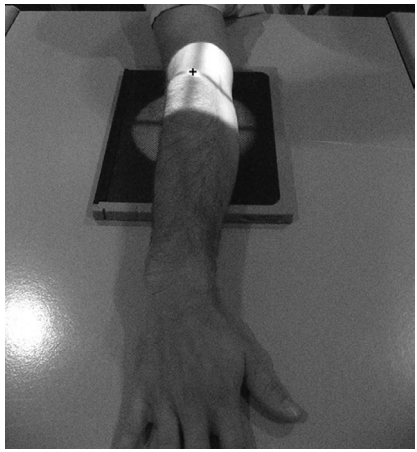

Fig. 2.43. Positionnement – Oblique médiale du coude droit.

Fig. 2.44. Positionnement – Oblique latérale du coude droit.

Paratger Le Site www.lemanip.com Tout Est Gratuit

Paratger Le Site www.lemanip.com Tout Est Gratuit

www.Lemanip.com

Position du patient et du membre

Oblique médiale

- Patient assis (de face ou latéralement) en bout de table avec bras étendu
- Coude en extension, main en pronation
- Palper les épicondyles pour vérifier leur rotation interne à 45°

Oblique latérale

- Patient assis (de face ou latéralement) en bout de table avec bras étendu
- Main en supination et le coude en rotation externe de 40°–45°. Plus difficile pour le patient ; basculer au besoin latéralement toute la partie supérieure du corps. (*Astuce* : utilisation d'une cale en mousse sous la partie latérale du coude pour maintenir la position.)

Position du tube et centrage

- RD vertical
- Au milieu du coude à hauteur de la ligne joignant les deux épicondyles

DFD :

100 à 110 cm

Collimation

- Diaphragmer latéralement 1 cm au-delà des limites cutanées
- Partie distale de l'humérus et parties proximales du radius et de l'ulna comprises sur le cliché et du coude

Attitude respiratoire :

Respiration libre

Paramètres techniques : kV : 65 ± 5

	Détecteur (type/modèle)	Foyer (PF,GF)	kV	mAs	GAD (Oui/non)	Cellules (aucune, centrale, latérales)	DFD (cm)	PDS affiché (cGy.cm²)
S								
M								
L								

Paratger Le Site www.lemanip.com Tout Est Gratuit

www.Lemanip.com

Incidence oblique médiale du coude – Critères de réussite

Incidence complémentaire***

Critères de champs

- Quart distal de l'humérus compris sur le cliché (au minimum)
- Quart proximal du radius et de l'ulna compris sur le cliché (au minimum)

Fig. 2.45. Oblique médiale d'un coude droit.

Incidence évaluée le (date) : _____
par (nom du tuteur/référent) : _____
à (intitulé du lieu) : _____

Critères de positionnement

- Processus coronoïde dégagé
- Superposition du col et de la tête radiale sur l'ulna

Critères de bonne exposition

- Bon contraste osseux (trabéculations osseuses visibles)
- Visualisation des contours des parties molles et des lignes graisseuses
- Absence de flou cinétique

www.Lemanip.com

Incidence oblique latérale du coude – Critères de réussite

Incidence complémentaire***

Critères de champs

- Quart distal de l'humérus compris sur le cliché (au minimum)
- Quart proximal du radius et de l'ulna compris sur le cliché (au minimum)

Critères de positionnement

- Tête radiale, col et tubérosité libres de toute superposition
- Articulation radio-ulnaire proximale dégagée

Critères de bonne exposition

- Bon contraste osseux (trabéculations osseuses visibles)
- Visualisation des contours des parties molles et des lignes graisseuses
- Absence de flou cinétique

Fig. 2.46. Oblique latérale d'un coude droit.

Incidence évaluée le (date) : _____
par (nom du tuteur/référent) : _____
à (intitulé du lieu) : _____

Paratger Le Site www.lemanip.com Tout Est Gratuit

Membre supérieur dans son ensemble, incidence de face (pédiatrie) – Réalisation

Incidence spécifique**

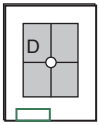

Incidence réalisée en cas de possible traumatisme du membre supérieur chez l'enfant.

Cette incidence d'ensemble sert à repérer rapidement une fracture importante, afin de se consacrer dans un second temps à la réalisation d'incidences localisées si nécessaire.

Dans tous les cas, manipuler le membre supérieur avec précaution, avec un minimum de mouvement.

- Cassette (ERLM) ou capteur plan (CP)
- Travail en direct
- Protection plombée pour le patient



Fig. 2.47. Membre supérieur de face (pédiatrie).

Position du patient et du membre

- Décubitus dorsal, bras en abduction écarté du corps, protection sur la zone pelvienne
- Prendre le membre en entier à moins que l'étude d'une articulation ou d'un os ne soit indiquée

 Paratger Le Site www.lemanip.com Tout Est Gratuit

Paratger Le Site www.lemanip.com Tout Est Gratuit

www.Lemanip.com

- Immobiliser avec des moyens de contention flexibles type bandes ou avec des sacs de sable
- N'utiliser l'aide des parents pour le maintien de la position que si nécessaire, fournir des protections plombées.

Position du tube et centrage

- RD vertical
- Centrage au milieu du membre

DFD :

100 à 110 cm

Collimation :

Couvrir toute la longueur du membre exploré, diaphragmer latéralement

Attitude respiratoire :

Respiration libre

Paramètres techniques : kV : 55 ± 5 (selon la corpulence et l'âge de l'enfant)

	Détecteur (type/modèle)	Foyer (PF,GF)	kV	mAs	GAD (Oui/non)	Cellules (aucune, centrale, latérales)	DFD (cm)	PDS affiché (cGy.cm²)
S								
M								
L								

Paratger Le Site www.lemanip.com Tout Est Gratuit

Paratger Le Site www.lemanip.com Tout Est Gratuit

Membre supérieur dans son ensemble, incidence de profil (pédiatrie) – Réalisation

Incidence spécifique**

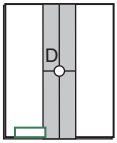

Incidence réalisée en cas de possible traumatisme du membre supérieur chez l'enfant.

Cette incidence d'ensemble sert à repérer rapidement une fracture importante, afin de se consacrer dans un second temps à la réalisation d'incidences complémentaires si nécessaire.

Dans tous les cas, manipuler le membre avec précaution, avec un minimum de mouvement.

- Cassette (ERLM) ou capteur plan (CP)
- Travail en direct
- Protection plombée

Fig. 2.48. Membre supérieur (coude et avant-bras) de profil (pédiatrie : enfant avec accompagnant).

 Paratger Le Site www.lemanip.com Tout Est Gratuit

www.Lemanip.com

Position du patient et du membre

- Décubitus dorsal, bras en abduction écarté du corps, protection sur la région pelvienne ou enfant assis en bord de table selon la situation
- Prendre le membre en entier, à moins que l'étude d'une articulation ou d'un os ne soit directement indiquée
- Immobiliser avec des moyens de contention flexibles type bandes et/ou avec des sacs de sable
- Coude fléchi, tourner complètement le bras en profil
- N'utiliser l'aide des parents pour le maintien de la position que si nécessaire, fournir des protections plombées

Position du tube et centrage

- RD vertical
- Centrage au milieu du membre

DFD :

100 à 110 cm

Collimation :

Couvrir toute la longueur du membre exploré, diaphragmer latéralement

Attitude respiratoire :

Respiration libre

Paramètres techniques : kV : 55 ± 5 (selon la corpulence et l'âge de l'enfant)

	Détecteur (type/modèle)	Foyer (PF,GF)	kV	mAs	GAD (Oui/non)	Cellules (aucune, centrale, latérales)	DFD (cm)	PDS affiché (cGy.cm²)
S								
M								
L								

Paratger Le Site www.lemanip.com Tout Est Gratuit

Chapitre 3

Humérus et ceinture scapulaire

Humérus

❒ Humérus de face (AP) – Réalisation..... 101
❒ Humérus de profil (PA) – Réalisation..... 104
❒ Profil transthoracique de l'humérus (épaule) – Réalisation..... 107

Épaule

❒ Épaule de face (rotations neutre, externe et interne) – Réalisation..... 110
❒ Profil glénoïdien – Réalisation..... 114
❒ Profil axial – Réalisation 117
❒ Profil glénohuméral (méthodes de Bloom-Obata et de Garth) – Réalisation..... 120
❒ Profil de coiffe (méthode de Neer) – Réalisation 123
❒ Faux profil – Réalisation.....126
❒ Épaule en profil transthoracique, voir Profil transthoracique de l'humérus

Clavicule

❒ Clavicule de face et déroulé claviculaire – Réalisation..... 129

Scapula

❒ Scapula de face – Réalisation..... 132
❒ Scapula de profil – Réalisation..... 135

Articulation acromioclaviculaire bilatérale

❒ Articulation acromioclaviculaire bilatérale (avec et sans charges) – Réalisation..... 139

Paratger Le Site www.lemanip.com Tout Est Gratuit
© 2019, Elsevier Masson SAS. Tous droits réservés

Paratger Le Site www.lemanip.com Tout Est Gratuit

Humérus de face (AP) – Réalisation

Incidence fondamentale****

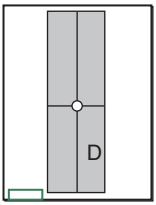

- Cassette (ERLM) 35 × 43 cm en portrait ou capteur plan (CP)
- Travail en direct si épaisseur du bras < 10 cm et avec grille si épaisseur > 10 cm
- Protection plombée pour le patient

Fig. 3.1. Humérus de face AP – Décubitus dorsal.

Paratger Le Site www.lemanip.com Tout Est Gratuit

www.Lemanip.com



Fig. 3.2. Humérus de face AP – Debout.

Position du patient et du membre

- Debout ou décubitus dorsal avec humérus aligné selon le grand axe du détecteur (à moins qu'une position en oblique ne soit nécessaire pour **inclure les articulations du coude et de l'épaule**)
- Bras en légère abduction, main en supination pour une face vraie (axe bi-épicondylien parallèle au détecteur)
- Tête tournée du côté opposé

Position du tube et centrage

- RD perpendiculaire au détecteur
- Centrage au milieu de l'humérus

 Paratger Le Site www.lemanip.com Tout Est Gratuit

Paratger Le Site www.lemanip.com Tout Est Gratuit

www.Lemanip.com

DFD :

100 à 110 cm

Collimation

- Supéro-inférieure : couvrir l'ensemble du bras (épaule + coude)
- Latérale : aux limites cutanées du bras (1 cm au-delà)

Attitude respiratoire :

Apnée

Paramètres techniques : kV : 75 (lésion haute) à 65 (lésion basse)

	Détecteur (type/modèle)	Foyer (PF,GF)	kV	mAs	GAD (Oui/non)	Cellules (aucune, centrale, latérales)	DFD (cm)	PDS affiché (cGy.cm²)
S								
M								
L								

Paratger Le Site www.lemanip.com Tout Est Gratuit

Paratger Le Site www.lemanip.com Tout Est Gratuit

Humérus de profil (PA) – Réalisation

Incidence fondamentale****

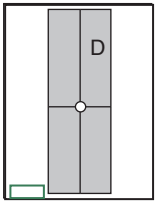

- Cassette (ERLM) 35 × 43 cm en portrait ou capteur plan (CP)
- Travail avec grille
- Protection plombée pour le patient

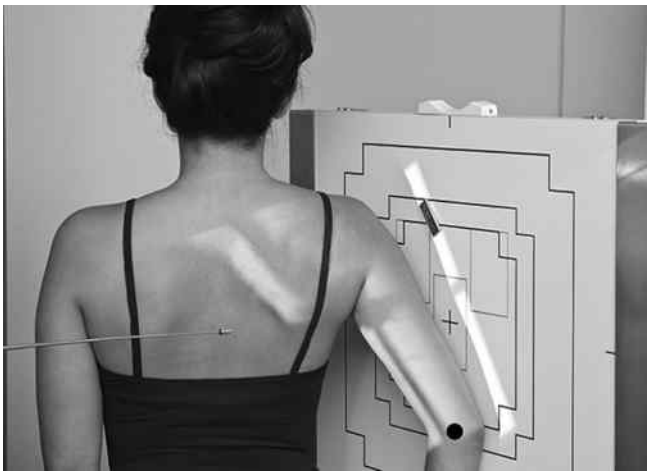

Fig. 3.3. Humérus de profil – PA.

Position du patient et du membre

- **Debout (PA)** : coude fléchi à 90°, patient tourné de 15°–20° à partir de PA pour amener l'humérus et l'épaule au contact du détecteur (axe bi-épicondylien ⊥ au RI pour un profil vrai)
- Bras en légère abduction, main en supination pour face vraie (axe bi-épicondylien parallèle au détecteur)

 Paratger Le Site www.lemanip.com Tout Est Gratuit

Paratger Le Site www.lemanip.com Tout Est Gratuit

www.Lemanip.com

Position du tube et centrage

- RD perpendiculaire au détecteur
- Centrage au milieu de l'humérus

DFD :

100 à 110 cm

Collimation

- Supéro-inférieure : couvrir l'ensemble du bras (épaule + coude)
- Latérale : aux limites cutanées du bras (1 cm au-delà)

Attitude respiratoire :

Apnée

Paramètres techniques : kV : 75 (lésion haute) à 65 (lésion basse)

	Détecteur (type/modèle)	Foyer (PF,GF)	kV	mAs	GAD (Oui/non)	Cellules (aucune, centrale, latérales)	DFD (cm)	PDS affiché (cGy.cm²)
S								
M								
L								

Paratger Le Site www.lemanip.com Tout Est Gratuit

Paratger Le Site www.lemanip.com Tout Est Gratuit

Humérus de face (AP) et de profil (PA) – Critères de réussite

Incidences fondamentales****

Critères de champs

- Face et profil de la totalité de l'humérus, incluant les articulations du coude et glénohumérale

Critères de positionnement

Face (AP)

- Épicondyles vus de face
- Tubercule majeur de profil
- Interligne glénohuméral visible

Profil (PA)

- Vrai profil, superposition des épicondyles

Critères de bonne exposition

- Bon contraste osseux (trabéculations osseuses visibles)
- Visualisation des contours des parties molles
- Absence de flou cinétique

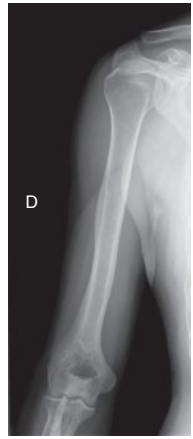

Fig. 3.4. Humérus de face (AP).

Incidence évaluée le (date) : _____
par (nom du tuteur/référent) : _____
à (intitulé du lieu) : _____

Fig. 3.5. Humérus de profil (PA).

Incidence évaluée le (date) : _____
par (nom du tuteur/référent) : _____
à (intitulé du lieu) : _____

 Paratger Le Site www.lemanip.com Tout Est Gratuit

Paratger Le Site www.lemanip.com Tout Est Gratuit

Profil transthoracique de l'humérus (épaule) – Réalisation

Incidence rare*

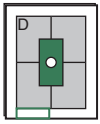

- Cassette (ERLM) 35 × 43 cm en portrait ou capteur plan (CP)
- Travail avec grille (incidence patient debout) – Sans grille (incidence patient couché)
- Protection plombée pour le patient



Fig. 3.6. Humérus de profil transthoracique en position debout.

Position du patient et du membre

Incidence patient debout

- Patient debout de profil, le bras à étudier contre le détecteur
- Milieu du bras/épaule centré sur le repère de la cellule centrale
- Le bras controlatéral est levé au-dessus de la tête de manière à ne pas superposer les têtes humérales



Fig. 3.7. Épaule de profil transthoracique en position debout.

Incidence patient couché

- Patient en décubitus dorsal
- Le bras à étudier est surélevé à l'aide d'un coussin en mousse et est au contact du détecteur qui repose verticalement sur la table
- Main en supination pour positionner le coude de profil
- Le bras controlatéral est levé au-dessus de la tête de manière à ne pas superposer les têtes humérales

Paratger Le Site www.lemanip.com Tout Est Gratuit

Paratger Le Site www.lemanip.com Tout Est Gratuit

www.Lemanip.com

Position du tube et centrage

- RD horizontal perpendiculaire au détecteur
- Centrage au milieu du détecteur (donc de l'humérus/épaule étudié)

DFD :

100 à 110 cm

Collimation

- Humérus : supéro-inférieure : couvrir l'ensemble du bras (épaule + coude) ; épaule : le tiers supérieur de l'humérus est compris sur le cliché
- Latérale : aux limites cutanées du bras (1 cm au-delà)

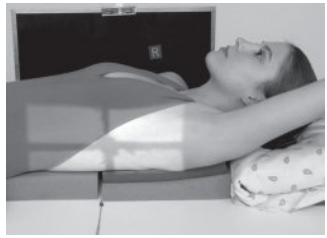

Fig. 3.8. Humérus de profil transthoracique en décubitus dorsal.

Attitude respiratoire :

Idéalement respiration libre avec temps de pose long pour effacement des côtes

Fig. 3.9. Épaule de profil transthoracique en décubitus dorsal.

Paramètres techniques : kV : 80 (lésion haute) à 70 (lésion basse)

	Détecteur (type/modèle)	Foyer (PF,GF)	kV	mAs	GAD (Oui/non)	Cellules (aucune, centrale, latérales)	DFD (cm)	PDS affiché (cGy.cm²)
S								
M								
L								

 Paratger Le Site www.lemanip.com Tout Est Gratuit

Paratger Le Site www.lemanip.com Tout Est Gratuit

Profil transthoracique de l'humérus (épaule) – Critères de réussite

Incidence rare*

Critères de champs

- Région étudiée (humérus/épaule) comprise sur le cliché

Critères de positionnement

- Humérus non superposé avec la colonne thoracique
- Coude projeté de profil (impossible en cas de fracture, voir figure 3.8)
- Effacement des côtes par flou cinétique (nécessite la programmation d'un temps de pose long)

Critères de bonne exposition

- Bon contraste osseux (os compact diaphysaire visible)
- Absence de flou cinétique (sauf au niveau des côtes)

Fig. 3.10. Humérus de profil transthoracique – Cliché réalisé en décubitus dorsal. On note une fracture du tiers supérieur de la diaphyse humérale.

Fig. 3.11. Épaule de profil transthoracique – Cliché réalisé en position debout.

Paratger Le Site www.lemanip.com Tout Est Gratuit

www.Lemanip.com
Paratger Le Site www.lemanip.com Tout Est Gratuit

Épaule de face (rotations neutre, externe et interne) – Réalisation

Incidence fondamentale****

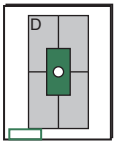

- Cassette (ERLM) 24 × 30 cm en portrait ou capteur plan (CP)
- Travail avec grille
- Cône localisateur (± filtre clé intégré)
- Filtre « boomerang »
- Protection plombée pour le patient

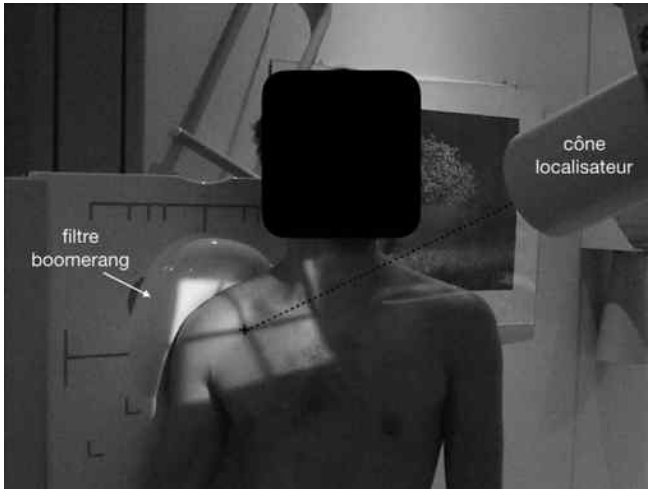

Fig. 3.12. Positionnement du patient et du tube pour la réalisation d'une épaule de face.

Position du patient et du membre

Position du patient

- Patient debout ou assis le dos contre le détecteur
- Buste en oblique postérieure de 30 à 45° du côté à radiographier (permet l'enfilement de l'articulation glénohumérale)
- Épaule positionnée au niveau de la cellule centrale
- Tête du patient tournée du côté opposé

Position de la tête humérale

- Rotation neutre : coude fléchi, main en supination, ligne bi-épicondylienne parallèle au détecteur
- Rotation externe : coude fléchi, main en supination, ligne bi-épicondylienne perpendiculaire au détecteur

 Paratger Le Site www.lemanip.com Tout Est Gratuit

Paratger Le Site www.lemanip.com Tout Est Gratuit

www.Lemanip.com

- Rotation interne : coude fléchi, avant-bras derrière le dos ou en rotation interne maximale, ligne bi-épicondylienne perpendiculaire au détecteur

Position du tube et centrage

- RD descendant de 20 à 30° (pour dégager l'espace sous-acromial)
- Centrage à deux travers de doigts sous l'articulation acromioclaviculaire

DFD :

100 à 110 cm

Collimation :

Égale ou inférieure au diamètre du cône localisateur utilisé

Attitude respiratoire :

Apnée

Paramètres techniques : kV : 75

	Détecteur (type/modèle)	Foyer (PF,GF)	kV	mAs	GAD (Oui/non)	Cellules (aucune, centrale, latérales)	DFD (cm)	PDS affiché (cGy.cm²)
S								
M								
L								

Épaule de face (rotations neutre, externe et interne) – Critères de réussite

Incidence fondamentale****

Critères de champs

- Humérus proximal, les deux tiers externes de la clavicule et la partie supérieure de la scapula

Critères de positionnement

Critères généraux de face

- Articulation glénohumérale dégagée (= bonne inclinaison du tronc du patient)

Paratger Le Site www.lemanip.com Tout Est Gratuit

Paratger Le Site www.lemanip.com Tout Est Gratuit

Fig. 3.13. Épaule de face (AP) en rotation neutre.

Incidence évaluée le (date) : _____
par (nom du tuteur/référent) : _____
à (intitulé du lieu) : _____

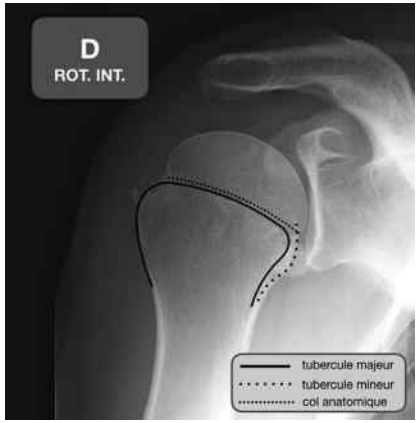

Fig. 3.14. Épaule de face (AP) en rotation interne.

Incidence évaluée le (date) : _____
par (nom du tuteur/référent) : _____
à (intitulé du lieu) : _____

Paratger Le Site www.lemanip.com Tout Est Gratuit

Paratger Le Site www.lemanip.com Tout Est Gratuit

www.Lemanip.com

Fig. 3.15. Épaule de face (AP) en rotation externe.

Incidence évaluée le (date) : _____
par (nom du tuteur/référent) : _____
à (intitulé du lieu) : _____

- Superposition de la clavicule et de l'épine de la scapula = espace sous-acromial dégagé
  (= inclinaison correcte du tube)
- Processus coracoïde empiétant la tête humérale sur 5 à10 mm

Critères de rotation

- Rotation neutre : tubercule mineur projeté de face au centre de la tête humérale et tubercule majeur projeté de profil vers l'extérieur. Col anatomique oblique à 45°
- Rotation interne : tubercule mineur projeté en direction de la glène ; tubercule majeur projeté de face au milieu de la tête humérale. Col anatomique horizontalisé (par rapport à la rotation neutre)
- Rotation externe : tubercule mineur projeté à l'extérieur au-delà du tubercule majeur. Col anatomique verticalisé (par rapport à la rotation neutre)

Critères de bonne exposition

- Bon contraste osseux (trabéculations visibles)
- Parties molles visibles et bien délimitées au niveau deltoïdien
- Absence de flou cinétique

Paratger Le Site www.lemanip.com Tout Est Gratuit

www.Lemanip.com

Profil glénoïdien – Réalisation

Incidence fondamentale****

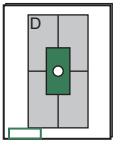

- Cassette (ERLM) 24 × 30 cm en portrait ou capteur plan (CP)
- Travail avec grille
- Cône localisateur
- Protection plombée pour le patient

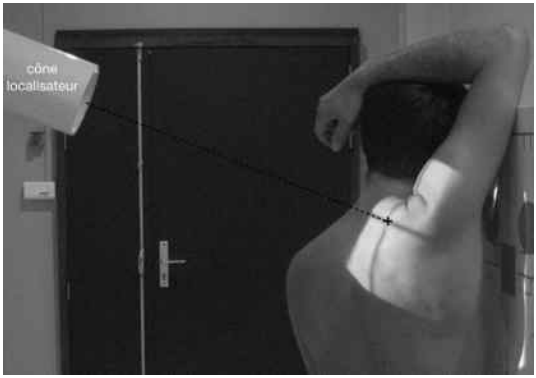

Fig. 3.16. Profil glénoïdien – Positionnement.

Position du patient et du membre

- Patient debout ou assis face au détecteur (PA)
- Tronc en oblique antérieure de 40° à 50° du côté à radiographier (scapula de profil)
- Bras en élévation (position verticale)

Position du tube et centrage

- RD descendant de 20 à 30° (pour enfiler l'articulation glénohumérale)
- Centrage sur l'acromion

DFD :

100 à 110 cm

Collimation :

Égale ou inférieure au diamètre du cône localisateur utilisé

Paratger Le Site www.lemanip.com Tout Est Gratuit

www.Lemanip.com

Attitude respiratoire :
Apnée

Paramètres techniques : kV : 75

	Détecteur (type/modèle)	Foyer (PF,GF)	kV	mAs	GAD (Oui/non)	Cellules (aucune, centrale, latérales)	DFD (cm)	PDS affiché (cGy.cm²)
S								
M								
L								

Profil glénoïdien – Critères de réussite

Incidence fondamentale****

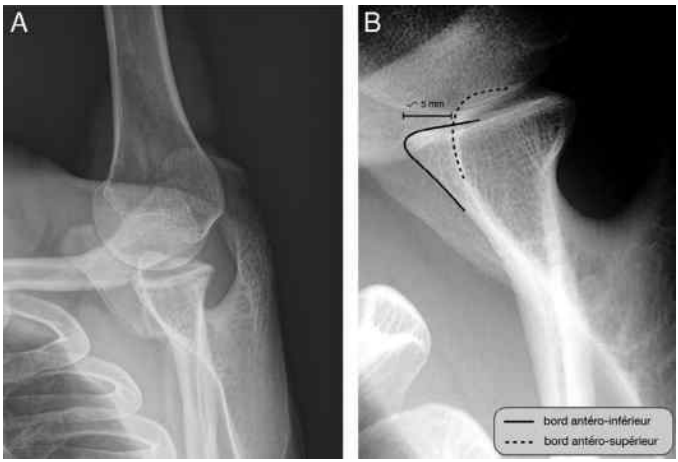

Fig. 3.17. Profil glénoïdien.
Vue d'ensemble (A), agrandissement sur la glène (B).

Incidence évaluée le (date) : _____
par (nom du tuteur/référent) : _____
à (intitulé du lieu) : _____

Paratger Le Site www.lemanip.com Tout Est Gratuit

Paratger Le Site www.lemanip.com Tout Est Gratuit

www.Lemanip.com

Critères de champs

- La partie proximale de l'humérus, les deux tiers externes de la clavicule et la scapula sont visibles sur le cliché

Critères de positionnement

- Articulation acromioclaviculaire vue de face et projetée sur la tête humérale
- Articulation glénohumérale encadrée en avant par le processus coracoïde et en arrière par l'épine de la scapula
- Le bord antéro-inférieur de la glène est décalé d'environ 5 mm en avant par rapport au bord antérosupérieur

Critères de bonne exposition

- Bon contraste osseux (trabéculations visibles)
- Absence de flou cinétique

 Paratger Le Site www.lemanip.com Tout Est Gratuit

www.Lemanip.com
Paratger Le Site www.lemanip.com Tout Est Gratuit

Incidence fondamentale****

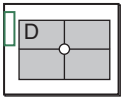

- Cassette (ERLM) 24 × 30 cm en portrait ou capteur plan (CP)
- Travail en direct
- Cône localisateur
- Protection plombée pour le patient



Fig. 3.18. Profil axial supéro-inférieur (profil axillaire).

Fig. 3.19. Profil axial inférosupérieur (méthode de Lawrence).

Position du patient et du membre

Incidence supéro-inférieure (profil axillaire)

- Patient assis de profil au bord de la table
- Buste penché du côté à explorer
- Bras en abduction de 100 à 120°, le coude fléchi reposant sur la table

Paratger Le Site www.lemanip.com Tout Est Gratuit

Paratger Le Site www.lemanip.com Tout Est Gratuit

www.Lemanip.com

- Détecteur situé sous le creux axillaire
- Tête du patient tournée du côté opposé

Incidence inféro-supérieure (méthode de Lawrence)

- Patient en décubitus dorsal, au bord de la table ou du brancard avec un support sous l'épaule pour centrer sur la ligne centrale du RI, tête tournée à l'opposé du RI
- Bras en abduction à 90° du corps si possible
- Tourner le bras en dehors, la main en supination
- Tête du patient tournée du côté opposé

Position du tube et centrage

Incidence supéro-inférieure

- RD vertical orienté de 10° vers le coude
- Centrage sur le bord externe de l'acromion

Incidence inférosupérieure

- RD horizontal, incliné 25°–30° en médial vers le creux axillaire ; l'angulation est inférieure si le bras n'est pas en abduction à 90° (placer le tube proche de la table ou du brancard au même niveau que le creux axillaire)
- Centrage au milieu du creux axillaire

DFD :

100 à 110 cm

Collimation :

Égale ou inférieure au diamètre du cône localisateur utilisé

Attitude respiratoire :

Apnée

Paramètres techniques : kV : 70 ± 5

	Détecteur (type/modèle)	Foyer (PF,GF)	kV	mAs	GAD (Oui/non)	Cellules (aucune, centrale, latérales)	DFD (cm)	PDS affiché (cGy.cm²)
S								
M								
L								

 Paratger Le Site www.lemanip.com Tout Est Gratuit

Paratger Le Site www.lemanip.com Tout Est Gratuit

Profil axial – Critères de réussite

Incidence fondamentale****

Critères de champs

- La partie proximale de l'humérus, le tiers externe de la clavicule et la scapula sont visibles sur le cliché

Critères de positionnement

- Articulation acromioclaviculaire projetée sur la tête humérale
- Articulation glénohumérale encadrée en avant par le processus coracoïde et en arrière par l'épine de la scapula

Fig. 3.20. Profil axial (profil axillaire).

Incidence évaluée le (date) : _____
par (nom du tuteur/référent) : _____
à (intitulé du lieu) : _____

Fig. 3.21. Profil axial (méthode de Lawrence).

Incidence évaluée le (date) : _____
par (nom du tuteur/référent) : _____
à (intitulé du lieu) : _____

Critères de bonne exposition

- Bon contraste osseux (trabéculations visibles)
- Absence de flou cinétique

Paratger Le Site www.lemanip.com Tout Est Gratuit

Paratger Le Site www.lemanip.com Tout Est Gratuit

Profil glénohuméral (méthodes de Bloom-Obata et de Garth) – Réalisation

Incidences complémentaires***

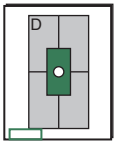

- Cassette (ERLM) 24 × 30 cm en portrait ou capteur plan (CP)
- Travail en direct (Bloom Obata), au Potter mural (Garth)
- Cône localisateur (± filtre intégré)
- Protection plombée pour le patient

Fig. 3.22. Profil glénohuméral (méthode de Bloom-Obata).

Position du patient et du membre

Méthode de Bloom-Obata

- Patient assis dos à la table
- Coude fléchi, avant-bras maintenu par le patient ou par une attelle (indiqué en cas de luxation de l'épaule)
- Buste penché en arrière et en oblique postérieure de 10° à 20°
- Détecteur situé sur la table, sous l'épaule, et relevé de 10 à 20° (de manière à être perpendiculaire au RD)
- Tête du patient tournée du côté opposé

Méthode de Garth

- Patient debout ou assis
- Oblique postérieure de 45°, côté à explorer contre le Potter
- Tête du patient tournée du côté opposé

 Paratger Le Site www.lemanip.com Tout Est Gratuit

Paratger Le Site www.lemanip.com Tout Est Gratuit

www.Lemanip.com



Fig. 3.23. Profil glénohuméral (méthode de Garth).

Position du tube et centrage

Méthode de Bloom-Obata

- RD verticalisé, inclinaison crâniale de 10° à 20°
- Centrage sur l'acromion

Méthode de Garth

- RD descendant de 45°
- Centrer à deux travers de doigts sous l'acromion

DFD :

100 à 110 cm

Collimation :

Égale ou inférieure au diamètre du cône localisateur utilisé

Attitude respiratoire :

Apnée

Paramètres techniques : kV : 70 ± 5

	Détecteur (type/modèle)	Foyer (PF,GF)	kV	mAs	GAD (Oui/non)	Cellules (aucune, centrale, latérales)	DFD (cm)	PDS affiché (cGy.cm²)
S								
M								
L								

Paratger Le Site www.lemanip.com Tout Est Gratuit

Paratger Le Site www.lemanip.com Tout Est Gratuit

Profil glénohuméral (méthodes de Bloom-Obata et de Garth) – Critères de réussite

Incidence complémentaire***

Critères de champs

- La partie proximale de l'humérus, le tiers externe de la clavicule et la scapula sont visibles sur le cliché

Critères de positionnement

- Articulation glénohumérale encadrée en avant par le processus coracoïde et en arrière par l'épine de la scapula
- Articulation acromioclaviculaire vue de face et projetée en arrière de la tête humérale

Critères de bonne exposition

- Bon contraste osseux (trabéculations visibles)
- Absence de flou cinétique

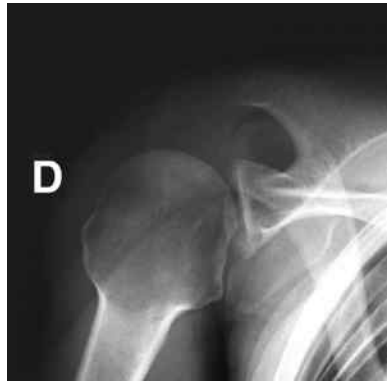

Fig. 3.24. Profil glénohuméral (méthode de Bloom-Obata).

Incidence évaluée le (date) : _____
par (nom du tuteur/référent) : _____
à (intitulé du lieu) : _____

Fig. 3.25. Profil glénohuméral (méthode de Garth).
Fracture du tubercule majeur et luxation visibles.

Incidence évaluée le (date) : _____
par (nom du tuteur/référent) : _____
à (intitulé du lieu) : _____

 Paratger Le Site www.lemanip.com Tout Est Gratuit

Paratger Le Site www.lemanip.com Tout Est Gratuit
www.Lemanip.com

Profil de coiffe (méthode de Neer) – Réalisation

Incidence complémentaire***

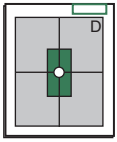

- Cassette (ERLM) 24 × 30 cm en portrait ou capteur plan (CP)
- Travail au Potter
- Cône localisateur (± filtre clé intégré)
- Filtre « boomerang »
- Protection plombée pour le patient

Fig. 3.26. Profil de coiffe (méthode de Neer).

Position du patient et du membre

- Patient assis ou debout
- Oblique antérieure de 45° à 60°, côté à explorer contre et au centre du détecteur (cellule centrale)

Position du tube et centrage

- RD descendant de 15° à 20° pour le dégagement de l'espace sous-acromial
- Centrage le long de l'épine de la scapula à hauteur de la tête humérale

Paratger Le Site www.lemanip.com Tout Est Gratuit

Paratger Le Site www.lemanip.com Tout Est Gratuit

www.Lemanip.com

DFD :
100 à 110 cm

Collimation :
Égale ou inférieure au diamètre du cône localisateur utilisé

Attitude respiratoire :
Apnée

Paramètres techniques : kV : 75 ± 5

	Détecteur (type/modèle)	Foyer (PF,GF)	kV	mAs	GAD (Oui/non)	Cellules (aucune, centrale, latérales)	DFD (cm)	PDS affiché (cGy.cm²)
S								
M								
L								

 Paratger Le Site www.lemanip.com Tout Est Gratuit

Paratger Le Site www.lemanip.com Tout Est Gratuit

Profil de coiffe (méthode de Neer) – Critères de réussite

Incidence complémentaire***

Critères de champs

- La partie proximale de l'humérus et de la scapula, et le tiers externe de la clavicule sont visibles sur le cliché

Critères de positionnement

- Glène projetée de face
- La scapula est visible sous la forme d'un « Y » dont le croisement est centré au milieu de la tête humérale
- Cintre acromioclaviculaire visible et harmonieux
- Espace sous-acromial dégagé
- Absence de superposition avec les côtes

Critères de bonne exposition

- Bon contraste osseux (trabéculations visibles)
- Contours des parties molles visibles
- Absence de flou cinétique

Fig. 3.27. Profil de coiffe (méthode de Neer).

Incidence évaluée le (date) : _____
par (nom du tuteur/référent) : _____
à (intitulé du lieu) : _____

Paratger Le Site www.lemanip.com Tout Est Gratuit

Paratger Le Site www.lemanip.com Tout Est Gratuit

Faux profil – Réalisation

Incidence complémentaire***

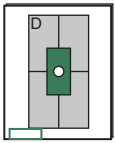

- Cassette (ERLM) 24 × 30 cm en portrait ou capteur plan (CP)
- Travail au Potter
- Cône localisateur
- Protection plombée pour le patient

Fig. 3.28. Faux profil de l'épaule.

Position du patient et du membre

- Patient assis ou debout
- Dos contre le détecteur, épaule à explorer en regard de la cellule centrale
- Bras en élévation, coude fléchi, la main reposant sur la tête qui est tournée du côté opposé

 Paratger Le Site www.lemanip.com Tout Est Gratuit

Paratger Le Site www.lemanip.com Tout Est Gratuit

www.lemanip.com

Position du tube et centrage

- RD horizontal
- Centrage à deux travers de doigts sous l'articulation acromioclaviculaire

DFD :

100 à 110 cm

Collimation :

Égale ou inférieure au diamètre du cône localisateur utilisé

Attitude respiratoire :

Apnée

Paramètres techniques : kV : 75 ± 5

	Détecteur (type/modèle)	Foyer (PF,GF)	kV	mAs	GAD (Oui/non)	Cellules (aucune, centrale, latérales)	DFD (cm)	PDS affiché (cGy.cm²)
S								
M								
L								

Faux profil – Critères de réussite

Incidence complémentaire***

Critères de champs

- La partie proximale de l'humérus et de la scapula, et le tiers externe de la clavicule sont visibles sur le cliché

Critères de positionnement

- Articulation glénohumérale dégagée
- Interligne aromioclaviculaire visible
- Espace acromiocoracoïdien visible
- Tête humérale en rotation interne

Paratger Le Site www.lemanip.com Tout Est Gratuit

Paratger Le Site www.lemanip.com Tout Est Gratuit

www.Lemanip.com

Fig. 3.29. Faux profil de l'épaule.

Critères de bonne exposition

- Bon contraste osseux (trabéculations visibles)
- Absence de flou cinétique

 Paratger Le Site www.lemanip.com Tout Est Gratuit

www.Lemanip.com
Paratger Le Site www.lemanip.com Tout Est Gratuit

Clavicule de face et déroulé claviculaire – Réalisation

Incidences fondamentales****

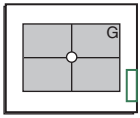

- Cassette (ERLM) 24 × 30 cm en paysage ou capteur plan (CP)
- Travail au Potter (patient debout) en direct (patient couché)
- Cône localisateur (± filtre clé intégré)
- Filtre « boomerang »
- Protection plombée pour le patient

Fig. 3.30. Clavicule de face.



Fig. 3.31. Déroulé claviculaire.

Position du patient et du membre

- Patient assis, debout ou couché
- Dos contre le détecteur, bras le long du corps
- Positionner la clavicule au centre du détecteur
- Tête du patient tournée du côté opposé

Position du tube et centrage

- Pour incidence de face : RD perpendiculaire au détecteur
- Pour incidence de déroulé claviculaire : RD en inclinaison crâniale de 20° à 30° (pour réalisation couchée en direct, le détecteur sera surélevé de manière à positionner le RD perpendiculairement à celui-ci)
- Centrage au milieu de la clavicule, le RD se projetant au milieu du détecteur

Paratger Le Site www.lemanip.com Tout Est Gratuit

Paratger Le Site www.lemanip.com Tout Est Gratuit

www.Lemanip.com

DFD :
100 à 110 cm

Collimation :
Hauteur du diaphragme = 5 à 8 cm et ouvrir latéralement des diaphragmes de manière à contenir les articulations arcomioclaviculaire et sternoclaviculaire

Attitude respiratoire :
Apnée

Paramètres techniques : kV : 65 ± 5

	Détecteur (type/modèle)	Foyer (PF,GF)	kV	mAs	GAD (Oui/non)	Cellules (aucune, centrale, latérales)	DFD (cm)	PDS affiché (cGy.cm²)
S								
M								
L								

Clavicule de face et déroulé claviculaire – Critères de réussite

Incidences fondamentales****

Critères de champs
- Le cliché contient la clavicule en entier avec ses articulations associées

Critères de positionnement
Incidence de face
- Clavicule de forme ± rectiligne
- Tiers latéral de clavicule superposé avec l'épine de la scapula
- Tiers médial de clavicule superposé avec les premières côtes

 Paratger Le Site www.lemanip.com Tout Est Gratuit

Paratger Le Site www.lemanip.com Tout Est Gratuit

www.Lemanip.com

Fig. 3.32. Clavicule de face.

Incidence évaluée le (date) : _____
par (nom du tuteur/référent) : _____
à (intitulé du lieu) : _____

Fig. 3.33. Déroulé claviculaire.

Incidence évaluée le (date) : _____
par (nom du tuteur/référent) : _____
à (intitulé du lieu) : _____

Incidence de déroulé claviculaire

- Clavicule de forme sigmoïde
- Articulation aromioclaviculaire dégagée
- Absence de superposition osseuse (sauf pour l'extrémité médiale au niveau de la région sternoclaviculaire)

Critères de bonne exposition

- Bon contraste osseux (trabéculations visibles)
- Parties molles visibles
- Absence de flou cinétique

Paratger Le Site www.lemanip.com Tout Est Gratuit

www.Lemanip.com
Paratger Le Site www.lemanip.com Tout Est Gratuit

Incidence fondamentale****

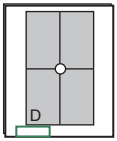

- Cassette (ERLM) 24 × 30 cm en hauteur ou capteur plan (CP)
- Travail au Potter
- Protection plombée pour le patient

Fig. 3.34. Scapula de face.

Position du patient et du membre

- Patient assis ou debout
- Dos contre le détecteur en oblique postérieure de 20° du côté à explorer
- Scapula à explorer en regard de la cellule centrale
- Bras en élévation, coude fléchi à 90°, la main en supination positionnée à hauteur de la tête qui regarde si possible du côté opposé

Position du tube et centrage

- RD horizontal
- Centrage tangentiel au gril costal, trois travers de doigts sous la clavicule

 Paratger Le Site www.lemanip.com Tout Est Gratuit

Paratger Le Site www.lemanip.com Tout Est Gratuit

www.Lemanip.com

DFD :
100 à 110 cm

Collimation :
Aux limites de la scapula

Attitude respiratoire
Apnée

Paramètres techniques : kV : 75 ± 5

	Détecteur (type/modèle)	Foyer (PF,GF)	kV	mAs	GAD (Oui/non)	Cellules (aucune, centrale, latérales)	DFD (cm)	PDS affiché (cGy.cm²)
S								
M								
L								

Scapula de face – Critères de réussite

Incidence fondamentale****

Critères de champs
- La clavicule est comprise dans son ensemble sur le cliché

Critères de positionnement
- La partie latérale de la scapula est libre de superpositions costales pour au minimum un tiers de sa surface (idéalement la moitié)
- L'angle inférieur de la scapula est projeté à hauteur ou en dehors (idéalement) du bord thoracique

Critères de bonne exposition
- Bon contraste osseux (trabéculations visibles)
- Absence de flou cinétique

Paratger Le Site www.lemanip.com Tout Est Gratuit

Paratger Le Site www.lemanip.com Tout Est Gratuit

www.Lemanip.com

Fig. 3.35. Scapula de face.

Incidence évaluée le (date) : _____
par (nom du tuteur/référent) : _____
à (intitulé du lieu) : _____

 Paratger Le Site www.lemanip.com Tout Est Gratuit

www.Lemanip.com
Paratger Le Site www.lemanip.com Tout Est Gratuit

Scapula de profil – Réalisation

Incidence fondamentale****

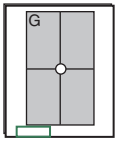

- Cassette (ERLM) 24 × 30 cm en portrait ou capteur plan (CP)
- Travail au Potter
- Protection plombée pour le patient

Fig. 3.36. Scapula de profil strict – Méthode 1 (profil de Lamy).

Fig. 3.37. Scapula de profil strict – Méthode 2.

Position du patient et du membre

- Patient assis ou debout
- Patient face au détecteur en oblique antérieure de 45° à 60° de manière à positionner la scapula perpendiculairement au détecteur et éviter les superpositions costales

Profil strict méthode 1 (profil de Lamy)

- Coude fléchi, bras positionné en arrière (de manière à ne pas superposer l'écaille de la scapula avec la diaphyse humérale)

Fig. 3.38. Scapula de profil en vue supérieure.

Profil strict méthode 2

- Coude fléchi, bras ramené vers l'avant, la paume de la main en appui sur l'épaule controlatérale (de manière à ne pas superposer l'écaille de la scapula avec la diaphyse humérale)

Paratger Le Site www.lemanip.com Tout Est Gratuit

Paratger Le Site www.lemanip.com Tout Est Gratuit

www.Lemanip.com

Profil en vue supérieure

- Bras en élévation de manière à surélever la scapula

Position du tube et centrage

- RD horizontal (profils stricts)
- RD en inclinaison descendante de 15° (profil en vue supérieure)
- Au milieu du bord médial de la scapula, centrer le RD sur la cellule centrale

DFD :

100 à 110 cm

Collimation :

Limitée à la région scapulaire

Attitude respiratoire :

Apnée

Paramètres techniques : kV : 75 ± 5

	Détecteur (type/modèle)	Foyer (PF,GF)	kV	mAs	GAD (Oui/non)	Cellules (aucune, centrale, latérales)	DFD (cm)	PDS affiché (cGy.cm²)
S								
M								
L								

 Paratger Le Site www.lemanip.com Tout Est Gratuit

www.Lemanip.com

Scapula de profil – Critères de réussite

Incidence fondamentale****

Fig. 3.39. Profil strict – Méthode 1 (profil de Lamy).

Fig. 3.40. Profil strict – Méthode 2.

Incidence évaluée le (date) : _____ par (nom du tuteur/référent) : _____ à (intitulé du lieu) : _____	Incidence évaluée le (date) : _____ par (nom du tuteur/référent) : _____ à (intitulé du lieu) : _____

Critères de champs

- La totalité de la scapula est comprise sur le cliché

Critères de positionnement

Profil strict méthode 1 (profil de Lamy)

- Scapula libre de superpositions costales
- Scapula projetée de profil (en forme de « Y »)
- Écaille de la scapula non superposée avec l'humérus qui se projette à l'extérieur
- Espace sous-acromial dégagé
- Glène visible de face

Profil strict méthode 2

- Scapula libre de superpositions costales
- Scapula projetée de profil (en forme de « Y »)

Paratger Le Site www.lemanip.com Tout Est Gratuit

www.Lemanip.com

- Écaille de la scapula non superposée avec l'humérus qui se projette sur le gril costal
- Glène visible de face

Profil en vue supérieure

- Scapula libre de superpositions costales
- Acromion, épine et processus coracoïde projetés en vue supérieure
- Interligne glénohuméral visible
- Articulation acromioclaviculaire projetée au centre de la tête humérale

Critères de bonne exposition

- Bon contraste osseux (trabéculations visibles)
- Absence de flou cinétique

Fig. 3.41. Profil en vue supérieure.

Incidence évaluée le (date) : _____
par (nom du tuteur/référent) : _____
à (intitulé du lieu) : _____

 Paratger Le Site www.lemanip.com Tout Est Gratuit

www.Lemanip.com

Articulation acromioclaviculaire bilatérale (avec et sans charges) – Réalisation

Incidence complémentaire***

- Cassette (ERLM) 35 × 43 cm en paysage ou capteur plan (CP)
- Travail au Potter
- Protection plombée pour le patient
- Charges d'environ 4 à 8 kg selon la morphologie du patient

Fig. 3.42. Articulation acromioclaviculaire bilatérale.

But :
La comparaison des deux incidences permet la mise en évidence d'une luxation acromioclaviculaire verticale.

Position du patient et du membre

- Patient debout
- Dos centré contre le détecteur qui se trouve à hauteur de la ceinture scapulaire

Paratger Le Site www.lemanip.com Tout Est Gratuit

www.Lemanip.com

- Bras le long du corps (sans puis avec charges bilatérales de même masse)

Notes

- Vérifier l'absence de fractures sur le cliché sans charges avant la réalisation du cliché en charge.
- Il est important de préciser au patient de relâcher les épaules.
- Marquer le cliché réalisé en charge.

Position du tube et centrage

- RD horizontal
- Centrage sur l'incisure jugulaire

DFD :

150 à 200 cm

Collimation

- Couvrir la largeur de la ceinture scapulaire
- Ouverture d'environ 10 cm en hauteur

Attitude respiratoire :

Apnée

Paramètres techniques : kV : 70 ± 5

	Détecteur (type/modèle)	Foyer (PF,GF)	kV	mAs	GAD (Oui/non)	Cellules (aucune, centrale, latérales)	DFD (cm)	PDS affiché (cGy.cm²)
S								
M								
L								

 Paratger Le Site www.lemanip.com Tout Est Gratuit

www.Lemanip.com
Paratger Le Site www.lemanip.com Tout Est Gratuit

Articulation acromioclaviculaire bilatérale (avec et sans charges) – Critères de réussite

Incidence complémentaire***

Critères de champs

- Articulations acromioclaviculaires droite et gauche comprises sur le cliché

Critères de positionnement

- Symétrie par rapport à la ligne médiane (la ligne des processus épineux vertébraux passe par le milieu de la ligne bi-acromioclaviculaire)
- Articulations acromioclaviculaires dégagées
- Les clavicules s'alignent horizontalement sur le cliché en charge (= épaules relâchées pendant la prise de cliché)

Critères de bonne exposition

- Bon contraste osseux (trabéculations visibles)
- Absence de flou cinétique

Fig. 3.43. Incidence bilatérale sans charges.

Fig. 3.44. Incidence bilatérale avec charges.

Paratger Le Site www.lemanip.com Tout Est Gratuit

Chapitre 4

Membre inférieur (extrémités)

- Facteurs techniques 144
- Radioprotection..... 144

Orteils
❒ Orteils de face – Réalisation..... 145
❒ Orteils en oblique – Réalisation..... 147
❒ Orteils de profil (médiolatéral ou latéromédial) – Réalisation..... 150
❒ Hallux – Sésamoïdes (incidence tangentielle) – Réalisation..... 153

Pied
❒ Pied de face (incidence dorsoplantaire) – Réalisation..... 156
❒ Pied en profil oblique (pied déroulé) (AP) – Réalisation..... 159
❒ Pied de profil strict – Réalisation..... 162
❒ Pieds en charge, face (AP) et profil – Réalisation..... 165

Calcanéus
❒ Calcanéus : incidences axiales rétrotibiales – Réalisation.. 168
❒ Calcanéus de profil – Réalisation..... 172

Cheville
❒ Cheville de face (AP) – Réalisation..... 175
❒ Cheville de profil – Réalisation..... 178
❒ Cheville de face vraie (incidence de la mortaise) – Réalisation..... 181
❒ Cheville en vue oblique médiale (AP) – Réalisation.....184
❒ Cheville en incidences dynamiques – Réalisation....187

Jambe
❒ Jambe (tibia et fibula) de face (AP) – Réalisation..... 191
❒ Jambe de profil – Réalisation..... 194

Genou
❒ Genou de face (AP) – Réalisation..... 197
❒ Genou de profil – Réalisation..... 200
❒ Genou en incidences obliques (AP) – Réalisation.... 203
❒ Genoux en charge, incidence bilatérale de face (AP ou PA) – Réalisation..... 206

Paratger Le Site www.lemanip.com Tout Est Gratuit
© 2019, Elsevier Masson SAS. Tous droits réservés

Paratger Le Site www.lemanip.com Tout Est Gratuit

❒ Genou, incidence pour la fosse intercondylaire – Réalisation..... 209
❒ Genou, incidence bilatérale de face en charge à 30° de flexion (incidence dite de *Schuss*) – Réalisation.... 212
❒ Genou, défilés fémoropatellaires à 30°, 60° ou 90° – Réalisation (en bilatérale, méthode de Merchant)..... 215
❒ Genou, défilés fémoropatellaires (méthodes de Settegast et Hughston) – Réalisation..... 219

Membre

❒ Membre inférieur de face (AP) en pédiatrie – Réalisation..... 222
❒ Membre inférieur de profil en pédiatrie – Réalisation..... 224
❒ Membre inférieur de face (AP) et profil en pédiatrie – Réalisation (pied bot congénital – méthode de Kite) 226

Paratger Le Site www.lemanip.com Tout Est Gratuit

www.Lemanip.com
Paratger Le Site www.lemanip.com Tout Est Gratuit

Facteurs techniques

Les facteurs techniques suivants sont importants à considérer pour tous les examens des extrémités des membres inférieurs afin d'obtenir une image la plus nette et reproductible possible tout en respectant les consensus de radioprotection.

a Distance foyer-détecteur (DFD) de **100 à 110 cm**

b Petit foyer (PF)

c Travail en **direct** = sans grille antidiffusante (GAD)

d **kV : un kV** de 55–65 est habituellement utilisé pour les membres inférieurs pour les parties du corps situées au-dessous du genou, qui mesurent moins de 10 cm d'épaisseur et pour lesquelles une grille n'est pas utilisée. Le pied est une exception ; une augmentation du **kV à 70–75** est suggérée en raison de la grande différence d'épaisseur entre les phalanges et la région métatarsienne. Ce haut kV crée une échelle de contraste plus large et une plus grande latitude d'exposition ; il en résulte une densité optique plus uniforme entre les phalanges, les métatarsiens et le tarse distal

e Centrage précis du rayon directeur (RD) (sans scopie)

f **Collimation** étroite ainsi que l'emploi d'un **cône localisateur** dès que possible (orteils, pied, cheville)

g **Temps d'exposition court** (limiter le risque de flou cinétique)

h Immobilisation/contention (si nécessaire)

Radioprotection

Collimation

Une collimation adaptée et l'usage d'un cône localisateur sont des moyens efficaces pour éviter une irradiation inutile du patient.

Installation du patient

Pour chaque incidence le regard du patient doit être tourné à l'opposé de la source de rayons X.

Une bonne pratique pour les examens des membres inférieurs des patients en brancard ou sur la table est de toujours disposer un protège-gonades si les gonades sont proches du rayon primaire.

 Paratger Le Site www.lemanip.com Tout Est Gratuit

Paratger Le Site www.lemanip.com Tout Est Gratuit
www.Lemanip.com

Orteils de face – Réalisation

Incidence complémentaire***

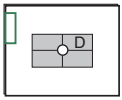

– Cassette (ERLM) 18 × 24 cm en portrait ou capteur plan (CP)
– Travail en direct
– Protection plombée pour le patient

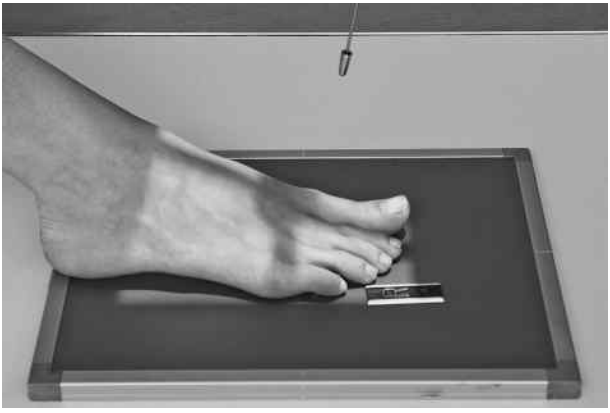

Fig. 4.1. Positionnement et centrage – 2e orteil de face, RD 10°-15° vers le calcanéus.

Position du patient et du membre

- Décubitus dorsal ou assise sur la table avec genou fléchi, surface plantaire du pied reposant sur le détecteur
- Aligner le grand axe de(s) l'orteil(s) à examiner à la partie du détecteur exposée

Position du tube et centrage

- RD incliné de 10°–15° vers le calcanéus (⊥ au grand axe des orteils)
- RD centré sur la ou les articulation(s) métatarsophalangienne(s) à étudier

DFD :

100 à 110 cm

Paratger Le Site www.lemanip.com Tout Est Gratuit

Paratger Le Site www.lemanip.com Tout Est Gratuit

www.Lemanip.com

Collimation :

Aux orteils examinés. Inclure dans le champ de collimation au moins un orteil de chaque côté de celui examiné.

Attitude respiratoire :

Respiration libre

Paramètres techniques : kV : 40 (lésion distale) à 45 (lésion proximale)

	Détecteur (type/modèle)	Foyer (PF,GF)	kV	mAs	GAD (Oui/non)	Cellules (aucune, centrale, latérales)	DFD (cm)	PDS affiché (cGy.cm²)
S								
M								
L								

Orteils de face – Critères de réussite

Incidence complémentaire***

Critères de champs

- Orteil en entier et au minimum la moitié du métatarsien examiné

Critères de positionnement

- Pas de superposition entre les orteils et les métatarsiens ; pas de rotation, concavité identique sur les deux côtés de la diaphyse des phalanges et des métatarsiens

Critères de bonne exposition

- Bon contraste osseux (trabéculations osseuses visibles)
- Visualisation des contours des parties molles
- Absence de flou cinétique

Fig. 4.2. Orteil – Incidence de face (PA).

 Paratger Le Site www.lemanip.com Tout Est Gratuit

www.lemanip.com
Paratger Le Site www.lemanip.com Tout Est Gratuit

Incidence complémentaire***

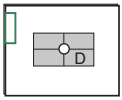

- Cassette (ERLM) 18 × 24 cm en portrait ou capteur plan (CP)
- Travail en direct
- Protection plombée pour le patient
- Support en mousse (optionnel)

Position du patient et du membre

- Décubitus dorsal ou assise sur la table, pied reposant sur le détecteur
- Aligner le grand axe de l'orteil(s) à examiner sur la partie exposée du détecteur
- Pied en oblique interne 30°–45° pour les 1er à 3e orteils – et oblique externe pour les 4e et 5e orteils. Placer comme il est indiqué un support sous le pied

Position du tube et centrage

- RD vertical, centré sur la ou les articulation(s) métatarsophalangienne(s) à étudier

DFD :

100 à 110 cm

Fig. 4.3. Positionnement et centrage – 1er orteil (hallux) en oblique médiale.

Paratger Le Site www.lemanip.com Tout Est Gratuit

www.Lemanip.com

Fig. 4.4. Positionnement et centrage – 4e orteil en oblique latérale.

Collimation :

Quatre côtés des orteils à examiner. Inclure dans le champ de collimation au moins un orteil de chaque côté de celui examiné

Attitude respiratoire :

Respiration libre

Paramètres techniques : kV : 40 (lésion distale) à 45 ± 3 (lésion proximale)

	Détecteur (type/modèle)	Foyer (PF,GF)	kV	mAs	GAD (Oui/non)	Cellules (aucune, centrale, latérales)	DFD (cm)	PDS affiché ($cGy.cm^2$)
S								
M								
L								

 Paratger Le Site www.lemanip.com Tout Est Gratuit

Paratger Le Site www.lemanip.com Tout Est Gratuit
www.Lemanip.com

Orteils en oblique – Critères de réussite

Incidence complémentaire***

Critères de champs

- Orteil en entier et au minimum la moitié du métatarsien examiné

Critères de positionnement

- Concavité accentuée d'un côté de la diaphyse phalangienne

Critères de bonne exposition

- Bon contraste osseux (trabéculations osseuses visibles)
- Visualisation des contours des parties molles
- Absence de flou cinétique

Fig. 4.5. Orteil – Incidence oblique.

Incidence évaluée le (date) : _____
par (nom du tuteur/référent) : _____
à (intitulé du lieu) : _____

Paratger Le Site www.lemanip.com Tout Est Gratuit

Paratger Le Site www.lemanip.com Tout Est Gratuit

Orteils de profil (médiolatéral ou latéromédial) – Réalisation

Incidence complémentaire***

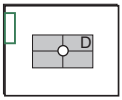

- Cassette (ERLM) 18 × 24 cm en portrait ou capteur plan (CP)
- Travail en direct
- Protection plombée pour le patient

Fig. 4.6. Positionnement – Profil latéromédial du 1er orteil (hallux).



Fig. 4.7. Positionnement – Profil médiolatéral du 4e orteil.

 Paratger Le Site www.lemanip.com Tout Est Gratuit

Paratger Le Site www.lemanip.com Tout Est Gratuit

www.Lemanip.com

Position du patient et du membre

- Assise ou couchée sur table
- Utiliser avec soin une bande et/ou une gaze radiotransparente pour aider à isoler les orteils sains comme il est indiqué :
  - 1er–3e orteils : incidence latéromédiale (1er orteil vers le bas)
  - 4e–5e orteils : incidence médiolatérale (1er orteil en haut)

Position du tube et centrage

- RD vertical ⊥ à l'articulation interphalangienne pour le 1er orteil, et à l'articulation interphalangienne proximale pour les 2e à 5e orteils

DFD :

100 à 110 cm

Collimation :

Diaphragmer strictement à l'orteil examiné

Attitude respiratoire :

Respiration libre

Paramètres techniques : kV : 45 ± 3

	Détecteur (type/modèle)	Foyer (PF,GF)	kV	mAs	GAD (Oui/non)	Cellules (aucune, centrale, latérales)	DFD (cm)	PDS affiché (cGy.cm²)
S								
M								
L								

Paratger Le Site www.lemanip.com Tout Est Gratuit

Paratger Le Site www.lemanip.com Tout Est Gratuit

Incidence complémentaire***

Critères de champs

- Orteil en entier, y compris la phalange proximale

Critères de positionnement

- Interlignes des articulations interphalangiennes de profil strict
- Pas de superposition des orteils adjacents
- Phalange proximale visualisée au travers des structures superposées

Critères de bonne exposition

- Bon contraste osseux (trabéculations osseuses visibles)
- Visualisation des contours des parties molles
- Absence de flou cinétique

Fig. 4.8. 2e orteil droit – Profil latéral.

Paratger Le Site www.lemanip.com Tout Est Gratuit

Paratger Le Site www.lemanip.com Tout Est Gratuit

Hallux – Sésamoïdes (incidence tangentielle) – Réalisation

Incidence complémentaire***

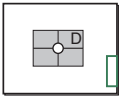

- Cassette (ERLM) 18 × 24 cm en portrait ou capteur plan (CP)
- Travail en direct
- Protection plombée pour le patient

Fig. 4.9. Positionnement et centrage – Sésamoïdes : incidence tangentielle, patient en procubitus.

Fig. 4.10. Positionnement et centrage – Sésamoïdes : incidence tangentielle (variante), patient en décubitus dorsal.

Paratger Le Site www.lemanip.com Tout Est Gratuit

Paratger Le Site www.lemanip.com Tout Est Gratuit

www.Lemanip.com

Position du patient et du membre

- Patient en procubitus avec le pied et le gros orteil en dorsiflexion, la surface plantaire faisant ainsi un angle de 15°–20° avec la verticale (adapter si nécessaire l'inclinaison du RD)

Variante en décubitus dorsal :

Position plus confortable à maintenir chez le patient en cas de douleur importante

Position du tube et centrage

- RD vertical, ou incliné si nécessaire de 15°–20° vers la surface plantaire du pied
- Centrage sur la tête du premier métatarsien

DFD :

100 à 110 cm

Collimation :

Diaphragmer strictement à la région à étudier ; inclure la partie distale des 2e et 3e métatarsiens pour d'éventuels sésamoïdes

Attitude respiratoire :

Respiration libre

Paramètres techniques : kV : 50 ± 5

	Détecteur (type/modèle)	Foyer (PF,GF)	kV	mAs	GAD (Oui/non)	Cellules (aucune, centrale, latérales)	DFD (cm)	PDS affiché (cGy.cm²)
S								
M								
L								

 Paratger Le Site www.lemanip.com Tout Est Gratuit

Paratger Le Site www.lemanip.com Tout Est Gratuit

Hallux – Sésamoïdes (incidence tangentielle) – Critères de réussite

Incidence complémentaire***

Critères de champs

- Os sésamoïdes de profil

Critères de positionnement

- Pas de superposition des sésamoïdes et de la partie distale de profil des 1er aux 3e métatarsiens

Critères de bonne exposition

- Bon contraste osseux (trabéculations osseuses visibles)
- Visualisation des contours des parties molles
- Absence de flou cinétique

Fig. 4.11. Sésamoïdes de l'hallux droit – Vue tangentielle.

Incidence évaluée Ie (date) : _____
par (nom du tuteur/référent) : _____
à (intitulé du lieu) : _____

Paratger Le Site www.lemanip.com Tout Est Gratuit

www.Lemanip.com
Paratger Le Site www.lemanip.com Tout Est Gratuit

Pied de face (incidence dorsoplantaire) – Réalisation

Incidence complémentaire***

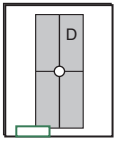

- Cassette (ERLM) 24 × 30 cm en portrait ou capteur plan (CP)
- Travail en direct
- Protection plombée pour le patient

Fig. 4.12. Positionnement et centrage – Pied de face en AP, RD incliné de 10° vers le talon.

Position du patient et du membre

- Couchée ou assise avec la surface plantaire à plat sur le détecteur, alignée dans la longueur selon la partie du détecteur à exposer
- Étendre (flexion plantaire) le pied en faisant glisser le pied et le détecteur distalement en gardant la surface plantaire à plat sur le détecteur. (Support avec des sacs de sable pour éviter au pied de glisser.)

Paratger Le Site www.lemanip.com Tout Est Gratuit

www.Lemanip.com

Position du tube et centrage

- RD vertical ⊥ aux métatarsiens, soit une inclinaison du rayon de 10° vers le talon et centré sur la base du 3e métatarsien

DFD :

100 à 110 cm

Collimation :

Quatre côtés des limites du pied

Attitude respiratoire :

Respiration libre

Paramètres techniques : kV : 50 ± 5

	Détecteur (type/modèle)	Foyer (PF,GF)	kV	mAs	GAD (Oui/non)	Cellules (aucune, centrale, latérales)	DFD (cm)	PDS affiché (cGy.cm²)
S								
M								
L								

Paratger Le Site www.lemanip.com Tout Est Gratuit

Pied de face (incidence dorsoplantaire) – Critères de réussite

Incidence complémentaire***

Critères de champs

- Tarse, métatarse et phalanges visibles

Critères de positionnement

- Pas de rotation avec les os du tarse superposés

Critères de bonne exposition

- Bon contraste osseux (trabéculations osseuses visibles)
- Visualisation des contours des parties molles
- Absence de flou cinétique

Fig. 4.13. Pied droit de face.

Incidence évaluée le (date) : _____
par (nom du tuteur/référent) : _____
à (intitulé du lieu) : _____

 Paratger Le Site www.lemanip.com Tout Est Gratuit

Paratger Le Site www.lemanip.com Tout Est Gratuit

Pied en profil oblique (pied déroulé) (AP) – Réalisation

Incidence complémentaire***

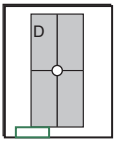

- Cassette (ERLM) 24 × 30 cm en paysage ou capteur plan (CP)
- Travail en direct
- Protection plombée pour le patient

Position du patient et du membre

- Décubitus dorsal ou assise avec pied centré dans le sens de la longueur dans la partie du RI à exposer
- Pied en oblique médiale 30°–40°, support radiotransparent d'un angle de 45° et sacs de sable pour éviter que le pied glisse

Note :
Une voûte plus importante nécessite une oblique proche de 45° et une voûte « pied plat » plus proche de 30°.

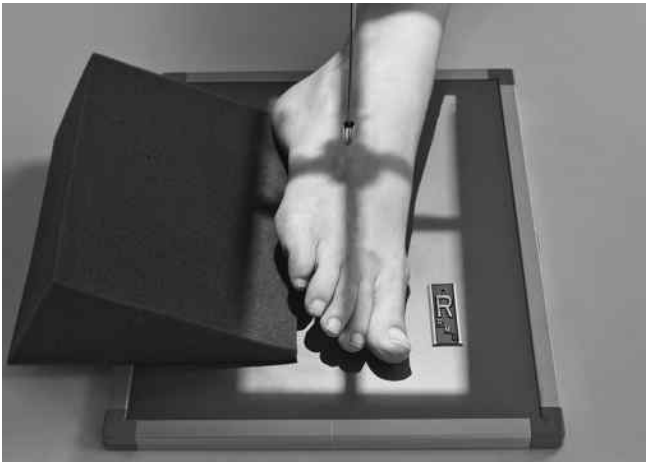

Fig. 4.14. Positionnement et centrage – Pied droit en profil oblique (pied déroulé).

Paratger Le Site www.lemanip.com Tout Est Gratuit

Paratger Le Site www.lemanip.com Tout Est Gratuit

www.Lemanip.com

Position du tube et centrage

- RD vertical
- Centré sur la base du 3e métatarsien

DFD :

100 à 110 cm

Collimation :

Pied en entier : quatre côtés des limites du pied

Attitude respiratoire :

Expiration libre

Paramètres techniques : kV : 50 ± 5

	Détecteur (type/modèle)	Foyer (PF,GF)	kV	mAs	GAD (Oui/non)	Cellules (aucune, centrale, latérales)	DFD (cm)	PDS affiché (cGy.cm²)
S								
M								
L								

 Paratger Le Site www.lemanip.com Tout Est Gratuit

www.Lemanip.com
Paratger Le Site www.lemanip.com Tout Est Gratuit

Pied en profil oblique (pied déroulé) (AP) – Critères de réussite

Incidence complémentaire***

Critères de champs

- Tarse, métatarse et phalanges visibles en entier

Critères de positionnement

- Toutes les portions du 3e aux 5e métatarsiens libres de toute superposition
- Cuboïde bien vu ; base du 5e métatarsien vue de profil

Critères de bonne exposition

- Bon contraste osseux (trabéculations osseuses visibles)
- Visualisation des contours des parties molles
- Absence de flou cinétique

Fig. 4.15. Pied droit en oblique (AP).

Incidence évaluée le (date) : _____
par (nom du tuteur/référent) : _____
à (intitulé du lieu) : _____

Paratger Le Site www.lemanip.com Tout Est Gratuit

Paratger Le Site www.lemanip.com Tout Est Gratuit

Incidence complémentaire***

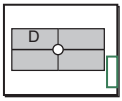

- Cassette (ERLM) 18 × 24 cm (voire 24 × 30 cm si grand pied) en paysage ou capteur plan (CP)
- Travail en direct
- Protection plombée pour le patient

Fig. 4.16. Positionnement et centrage – Pied droit de profil strict, incidence médiolatéral.

Fig. 4.17. Positionnement et centrage – Pied droit de profil strict, incidence latéromédiale.

 Paratger Le Site www.lemanip.com Tout Est Gratuit

Paratger Le Site www.lemanip.com Tout Est Gratuit

www.Lemanip.com

Position du patient et du membre

Incidence médiolatérale

- Couchée, tourné vers le côté à examiner, genou fléchi avec jambe opposée en arrière afin d'éviter une rotation exagérée
- Placer un support sous le genou du côté examiné et au besoin sous la jambe pour placer la surface plantaire du pied perpendiculaire au détecteur et obtenir un profil vrai

Incidence latéromédiale :

Peut être plus facile pour réaliser un vrai profil si l'état du patient permet cette position

Position du tube et centrage

- RD vertical
- Centrage sur la base du 3e métatarsien

DFD :

100 à 110 cm

Collimation :

Pied en entier : quatre côtés des limites du pied

Attitude respiratoire :

Respiration libre

Paramètres techniques : kV : 48 ± 5

	Détecteur (type/modèle)	Foyer (PF,GF)	kV	mAs	GAD (Oui/non)	Cellules (aucune, centrale, latérales)	DFD (cm)	PDS affiché (cGy.cm²)
S								
M								
L								

Paratger Le Site www.lemanip.com Tout Est Gratuit

www.Lemanip.com

Incidence complémentaire***

Critères de champs

- Pied en entier avec ≈ 2,5 cm de la partie distale du tibia et de la fibula

Fig. 4.18. Pied droit de profil strict : incidence médiolatérale.

Incidence évaluée Ie (date) : _____
par (nom du tuteur/référent) : _____
à (intitulé du lieu) : _____

Critères de positionnement

- Profil vrai avec articulation tibiotarsienne dégagée
- Métatarsiens distaux superposés

Critères de bonne exposition

- Bon contraste osseux (trabéculations osseuses visibles)
- Visualisation des contours des parties molles
- Absence de flou cinétique

Paratger Le Site www.lemanip.com Tout Est Gratuit
www.Lemanip.com

Pieds en charge, face (AP) et profil – Réalisation

Incidence spécifique**

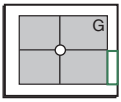

Le profil est le plus habituel pour la voûte plantaire (pieds plats), la face montre l'alignement des métatarsiens et des phalanges.

– Cassette (ERLM) 24 × 30 cm en portrait (face) ou paysage (profil) ou capteur plan (CP)
– Travail en direct
– Protection plombée pour le patient

Fig. 4.19. Positionnement et centrage – Pieds de face en charge.

Position du patient et du membre

- **Face** (AP) : debout, poids distribué à parts égales sur les deux pieds, sur le RI
- **Profil** : debout, poids sur les deux pieds, RI vertical entre les pieds, tenu par un support, assez haut par rapport au sol pour le RD horizontal (pieds droit et gauche pris pour comparaison)

Position du tube et centrage

- **Face** (AP) : RD 15° vers l'arrière, centré au niveau de la base du 3e métatarsien à mi-distance entre les pieds
- **Profil** : RD horizontal, sur la base du 5e métatarsien

Paratger Le Site www.lemanip.com Tout Est Gratuit

Paratger Le Site www.lemanip.com Tout Est Gratuit

www.Lemanip.com

Fig. 4.20. Positionnement et centrage – Pieds de profil en charge.

DFD :

100 à 110 cm

Collimation :

Quatre côtés du pied

Attitude respiratoire :

Respiration libre

Paramètres techniques : kV : 55 ± 5

	Détecteur (type/modèle)	Foyer (PF,GF)	kV	mAs	GAD (Oui/non)	Cellules (aucune, centrale, latérales)	DFD (cm)	PDS affiché (cGy.cm²)
S								
M								
L								

 Paratger Le Site www.lemanip.com Tout Est Gratuit

Paratger Le Site www.lemanip.com Tout Est Gratuit

Pieds en charge, face (AP) et profil – Critères de réussite

Incidence spécifique**

Critères de champs

- **Face** (AP) : les deux pieds avec le détail des parties molles
- **Profil** : le pied en entier avec 2,5 cm de la partie distale du tibia et de la fibula

Position

- **Face** (AP) : articulations tarsométatarsiennes dégagées ; pas de rotation avec un espace ~ égal du 2e aux 4e métatarsiens
- **Profil** : du dos à la surface plantaire bien démontré ; superposition des têtes de métatarsiens

Fig. 4.21. Pieds en charge, face (AP).

Incidence évaluée le (date) : _____
par (nom du tuteur/référent) : _____
à (intitulé du lieu) : _____

Fig. 4.22. Pied droit en charge, profil.

Incidence évaluée Ie (date) : _____
par (nom du tuteur/référent) : _____
à (intitulé du lieu) : _____

Critères de bonne exposition

- Bon contraste osseux (trabéculations osseuses visibles)
- Visualisation des contours des parties molles
- Absence de flou cinétique

Paratger Le Site www.lemanip.com Tout Est Gratuit

www.Lemanip.com

Calcanéus : incidences axiales rétrotibiales – Réalisation

Incidence fondamentale****

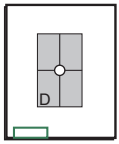

- Cassette (ERLM) 24 × 30 cm en portrait ou capteur plan (CP)
- Travail en direct
- Protection plombée pour le patient
- Localisateur et filtre en coin

Position du patient et du membre

Incidence rétrotibiale plantodorsale ascendante (incidence de Boehler)

- Décubitus dorsal ou assise, pied en dorsiflexion aussi près que possible de la position verticale. Si possible, le patient peut tirer avec une bande comme il est indiqué. (Cela peut être douloureux pour le patient de maintenir cette position, à faire rapidement !)
- Centrer le RD sur la région, avec le détecteur centré sur la projection du RD

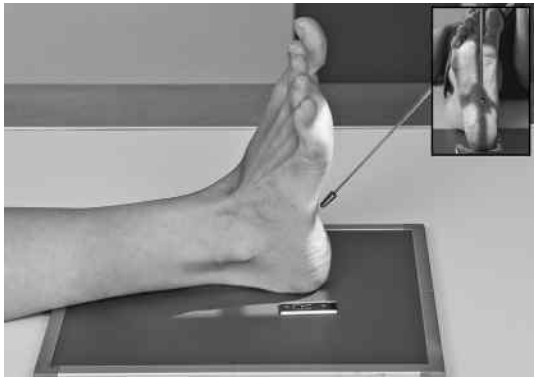

Fig. 4.23. Incidence rétrotibiale plantodorsale ascendante.

Paratger Le Site www.lemanip.com Tout Est Gratuit



Fig. 4.24. Incidence rétrotibiale dorsoplantaire descendante.

Fig. 4.25. Incidence axiale dorsoplantaire descendante.

Variantes : incidences axiales dorsoplantaires descendantes

- a) Patient debout en charge (patient valide)
- b) Patient en procubitus : membres inférieurs en extension, pied en flexion dorsale de 90°, détecteur verticalisé contre la plante du pied maintenue par des sacs de sable

Paratger Le Site www.lemanip.com Tout Est Gratuit

www.Lemanip.com

Position du tube et centrage

Incidence rétrotibiale plantodorsale ascendante (incidence de Boehler)

- RD incliné de 40° en podocrânial selon le grand axe de la surface plantaire (une inclinaison supérieure à 40° est nécessaire par rapport à la verticale si le pied n'est pas en dorsiflexion à 90°)
- RD centré sur la base du 3e métatarsien pour sortir juste en distal et inférieur à la cheville (un peu en dessous de la plante du pied)

Variantes : incidences axiales dorsoplantaires descendantes :

a) et b) : RD incliné en crâniopodal de 60° centré sur le tendon calcanéen, environ 1 cm au-dessus du haut du talon

DFD :

100 à 110 cm

Collimation :

Quatre côtés sur la région à examiner

Attitude respiratoire :

Respiration libre

Paramètres techniques : kV : 70 ± 5

	Détecteur (type/modèle)	Foyer (PF,GF)	kV	mAs	GAD (Oui/non)	Cellules (aucune, centrale, latérales)	DFD (cm)	PDS affiché (cGy.cm²)
S								
M								
L								

 Paratger Le Site www.lemanip.com Tout Est Gratuit

Paratger Le Site www.lemanip.com Tout Est Gratuit

Calcanéus : incidences axiales rétrotibiales – Critères de réussite

Incidence fondamentale****

Critères de champs

- Calcanéus en entier de la tubérosité à l'articulation talocalcanéenne

Critères de positionnement

- Calcanéus en entier avec sustentaculum tali de profil en dedans
- Articulations sous-taliennes antérieures et postérieures visibles

Critères de bonne exposition

- Bon contraste osseux (trabéculations osseuses visibles)
- Visualisation des contours des parties molles
- Absence de flou cinétique

Fig. 4.26. Calcanéus droit – Incidence axiale rétrotibiale.

Incidence évaluée le (date) : _____
par (nom du tuteur/référent) : _____
à (intitulé du lieu) : _____

www.Lemanip.com

Calcanéus de profil – Réalisation

Incidence fondamentale****

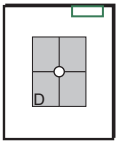

- Cassette (ERLM) 24 × 30 cm en paysage ou capteur plan (CP)
- Travail en direct
- Protection plombée pour le patient
- Cône localisateur

Fig. 4.27. Positionnement et centrage – Calcanéus droit de profil.

Position du patient et du membre

- Couchée, sur le côté à examiner, genou fléchi avec le membre opposé placé en arrière afin d'éviter une rotation exagérée
- Placer un support sous le genou et la jambe pour obtenir un profil vrai
- Pied en dorsiflexion afin que la surface plantaire soit si possible proche de 90° avec la jambe

Position du tube et centrage

- RD vertical
- Centrage à deux travers de doigts sous la malléole médiale

 Paratger Le Site www.lemanip.com Tout Est Gratuit

Paratger Le Site www.lemanip.com Tout Est Gratuit

www.Lemanip.com

DFD :
100 à 110 cm

Collimation :
Quatre côtés du calcanéus, inclure en haut la cheville

Attitude respiratoire :
Respiration libre

Paramètres techniques : kV : 60 ± 5

	Détecteur (type/modèle)	Foyer (PF,GF)	kV	mAs	GAD (Oui/non)	Cellules (aucune, centrale, latérales)	DFD (cm)	PDS affiché (cGy.cm²)
S								
M								
L								

Paratger Le Site www.lemanip.com Tout Est Gratuit

www.Lemanip.com

Calcanéus de profil – Critères de réussite

Incidence fondamentale****

Critères de champs

- Calcanéus de profil, visible en totalité

Critères de positionnement

- Superposition partielle du talus et de l'articulation talocalcanéenne
- Visualisation du coussinet graisseux plantaire

Critères de bonne exposition

- Bon contraste osseux (trabéculations osseuses visibles)
- Visualisation des contours des parties molles
- Absence de flou cinétique

Fig. 4.28. Calcanéus droit, profil.

Incidence évaluée le (date) : _____
par (nom du tuteur/référent) : _____
à (intitulé du lieu) : _____

Paratger Le Site www.lemanip.com Tout Est Gratuit

www.Lemanip.com
Paratger Le Site www.lemanip.com Tout Est Gratuit

Incidence fondamentale****

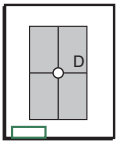

- Cassette (ERLM) 24 × 30 cm en portrait ou capteur plan (CP)
- Travail en direct
- Protection plombée pour le patient

Fig. 4.29. Positionnement et centrage – Cheville droite de face.

Position du patient et du membre

- Décubitus dorsal ou assise sur la table, membre en extension, support sous le genou
- Aligner jambe et cheville en parallèle au bord du détecteur
- Face vraie, s'assurer de l'absence de rotation, grand axe du pied vertical, parallèle au RD (la malléole externe sera environ 15° plus postérieure que la malléole interne)

Position du tube et centrage

- RD vertical
- Centrage sur la ligne médiane à 2 cm au-dessus de la malléole latérale

Paratger Le Site www.lemanip.com Tout Est Gratuit

Paratger Le Site www.lemanip.com Tout Est Gratuit

www.Lemanip.com

DFD :
100 à 110 cm

Collimation :
Diaphragmer à la cheville

Attitude respiratoire :
Respiration libre

Paramètres techniques : kV : 60 ± 5

	Détecteur (type/modèle)	Foyer (PF,GF)	kV	mAs	GAD (Oui/non)	Cellules (aucune, centrale, latérales)	DFD (cm)	PDS affiché ($cGy.cm^2$)
S								
M								
L								

 Paratger Le Site www.lemanip.com Tout Est Gratuit

www.Lemanip.com
Paratger Le Site www.lemanip.com Tout Est Gratuit

Cheville de face (AP) – Critères de réussite

Incidence fondamentale****

Critères de champs

- Visualisation du tiers distal du tibia et de la fibula, du talus et de la partie proximale des métatarsiens

Critères de positionnement

- Interligne tibiotalien visible
- Tibia et fibula superposés au niveau de l'articulation tibiofibulaire inférieure

Critères de bonne exposition

- Bon contraste osseux (trabéculations osseuses visibles)
- Visualisation des contours des parties molles et bandes graisseuses visibles
- Absence de flou cinétique

Fig. 4.30. Cheville droite de face (AP).

Incidence évaluée le (date) : _____
par (nom du tuteur/référent) : _____
à (intitulé du lieu) : _____

Paratger Le Site www.lemanip.com Tout Est Gratuit

Paratger Le Site www.lemanip.com Tout Est Gratuit
www.Lemanip.com

Cheville de profil – Réalisation

Incidence fondamentale****

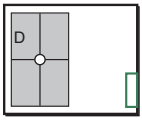

- Cassette (ERLM) 24 × 30 cm en portrait ou capteur plan (CP)
- Travail en direct
- Protection plombée pour le patient

Fig. 4.31. Positionnement et centrage – Cheville droite en incidence de profil.

Position du patient et du membre

- Décubitus latéral du côté à examiner, avec genou partiellement fléchi
- Pied en dorsiflexion à 90° par rapport à la jambe, si le patient peut tolérer la position
- Placer une cale en mousse sous le bord latéral du pied

Position du tube et centrage

- RD vertical
- Centrage : 1 cm au-dessus de la pointe de la malléole médiale

DFD :

100 à 110 cm

Collimation :

Quatre côtés de la cheville. Inclure la partie distale du tibia et de la fibula et la partie proximale des métatarsiens

 Paratger Le Site www.lemanip.com Tout Est Gratuit

Paratger Le Site www.lemanip.com Tout Est Gratuit

www.Lemanip.com

Attitude respiratoire :

Respiration libre

Paramètres techniques : kV : 65 ± 5

	Détecteur (type/modèle)	Foyer (PF,GF)	kV	mAs	GAD (Oui/non)	Cellules (aucune, centrale, latérales)	DFD (cm)	PDS affiché (cGy.cm²)
S								
M								
L								

Paratger Le Site www.lemanip.com Tout Est Gratuit

www.Lemanip.com
Paratger Le Site www.lemanip.com Tout Est Gratuit

Incidence fondamentale****

Critères de champs

- Tiers distal du tibia et de la fibula avec vue de profil du tarse et de la base du 5e métatarsien

Critères de positionnement

- Poulie talienne bien arrondie
- Superposition des malléoles latérale et médiale

Critères de bonne exposition

- Bon contraste osseux (trabéculations osseuses visibles)
- Visualisation des contours des parties molles et bandes graisseuses visibles
- Absence de flou cinétique

Fig. 4.32. Cheville en incidence de profil.

Incidence évaluée le (date) : _____
par (nom du tuteur/référent) : _____
à (intitulé du lieu) : _____

Paratger Le Site www.lemanip.com Tout Est Gratuit

Paratger Le Site www.lemanip.com Tout Est Gratuit

Cheville de face vraie (incidence de la mortaise) – Réalisation

Incidence fondamentale

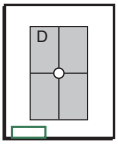

- Cassette (ERLM) 24 × 30 cm en portrait ou capteur plan (CP)
- Travail en direct
- Protection plombée pour le patient
- Cône localisateur

Position du patient et du membre

- Décubitus dorsal ou assise, jambe en extension, support sous le genou, rotation interne de 15 à 20° de la cheville de manière à horizontaliser la ligne bimalléolaire (le centreur vertical passant alors dans l'axe du 5e orteil).

Fig. 4.33. Positionnement et centrage – Cheville droite en incidence de face vraie (de la mortaise).

Paratger Le Site www.lemanip.com Tout Est Gratuit

Paratger Le Site www.lemanip.com Tout Est Gratuit

www.Lemanip.com

Position du tube et centrage

- RD vertical
- Centrage : sur la ligne médiane, à 2 cm au-dessus de la pointe malléolaire latérale, le centreur vertical passant alors dans l'axe du 5e orteil.

DFD :

100 à 110 cm

Collimation :

Diaphragmer à la cheville, inclure la partie proximale des métatarsiens et la partie distale du tibia et de la fibula (utilisation d'un cône localisateur recommandée)

Attitude respiratoire :

Respiration libre

Paramètres techniques : kV : 60 ± 5

	Détecteur (type/modèle)	Foyer (PF,GF)	kV	mAs	GAD (Oui/non)	Cellules (aucune, centrale, latérales)	DFD (cm)	PDS affiché (cGy.cm²)
S								
M								
L								

Cheville de face vraie (incidence de la mortaise) – Critères de réussite

Incidence fondamentale

Critères de champs

- Mortaise de la cheville en entier avec le tiers distal du tibia et de la fibula et la base du 5e métatarsien

 Paratger Le Site www.lemanip.com Tout Est Gratuit

Paratger Le Site www.lemanip.com Tout Est Gratuit

www.Lemanip.com

Critères de positionnement

- Bon dégagement de l'interligne talofibulaire et du versant latéral du dôme talien
- Malléole latérale bien dégagée

Critères de bonne exposition

- Bon contraste osseux (trabéculations osseuses visibles)
- Visualisation des contours des parties molles et bandes graisseuses visibles
- Absence de flou cinétique

Fig. 4.34. Cheville droite en incidence de face vraie (de la mortaise).

Incidence évaluée le (date) : _____
par (nom du tuteur/référent) : _____
à (intitulé du lieu) : _____

Paratger Le Site www.lemanip.com Tout Est Gratuit

www.Lemanip.com

Cheville en vue oblique médiale (AP) – Réalisation

Incidence complémentaire***

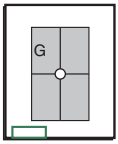

- Cassette (ERLM) 24 × 30 cm en portrait ou capteur plan (CP)
- Travail en direct
- Protection plombée pour le patient
- Cône localisateur

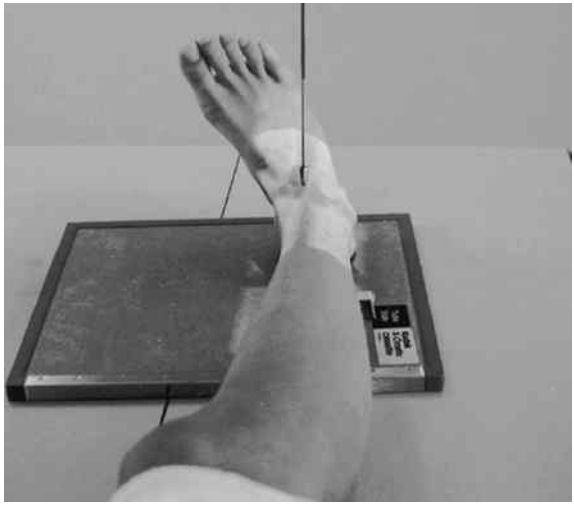

Fig. 4.35. Positionnement et centrage – Cheville droite en vue oblique médiale (AP).

Position du patient et du membre

- Décubitus dorsal ou assise jambe en extension, support sous le genou
- Tourner la jambe et le pied en interne de 45° (grand axe du pied à 45° par rapport au détecteur)

 Paratger Le Site www.lemanip.com Tout Est Gratuit

Paratger Le Site www.lemanip.com Tout Est Gratuit

www.Lemanip.com

Position du tube et centrage

- RD vertical
- Centrage : sur la ligne médiane, à 2 cm au-dessus de la pointe malléolaire latérale

DFD :

100 à 110 cm

Collimation :

Diaphragmer à la cheville, inclure la partie proximale des métatarsiens et la partie distale du tibia et de la fibula (cône localisateur)

Attitude respiratoire :

Respiration libre

Paramètres techniques : kV : 65 ± 5

	Détecteur (type/modèle)	Foyer (PF,GF)	kV	mAs	GAD (Oui/non)	Cellules (aucune, centrale, latérales)	DFD (cm)	PDS affiché (cGy.cm²)
S								
M								
L								

Paratger Le Site www.lemanip.com Tout Est Gratuit

www.Lemanip.com
Paratger Le Site www.lemanip.com Tout Est Gratuit

Cheville en vue oblique médiale (AP) – Critères de réussite

Incidence complémentaire***

Critères de champs

- Tiers distal du tibia et de la fibula, talus, calcanéus, et la base du 5e métatarsien

Critères de positionnement

- Articulation tibiofibulaire distale dégagée, talus et malléole interne dégagés avec pas ou seulement peu de superposition
- Aspect « déroulé » du dôme talien

Critères de bonne exposition

- Bon contraste osseux (trabéculations osseuses visibles)
- Visualisation des contours des parties molles et bandes graisseuses visibles
- Absence de flou cinétique

Fig. 4.36. Cheville gauche en vue oblique médiale (AP).

Incidence évaluée le (date) : _____
par (nom du tuteur/référent) : _____
à (intitulé du lieu) : _____

Paratger Le Site www.lemanip.com Tout Est Gratuit

Paratger Le Site www.lemanip.com Tout Est Gratuit

Incidence complémentaire***

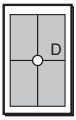

- Cassette (ERLM) 24 × 30 cm ou capteur plan (CP)
- Travail en direct
- Protection plombée pour le patient et pour le médecin opérateur (tablier + gants)
- Dispositif de type Télos®

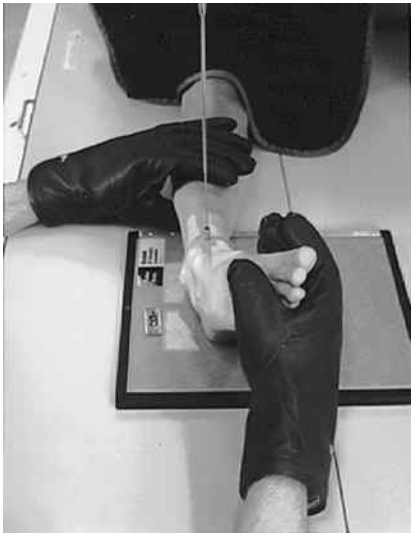

Fig. 4.37. Positionnement et centrage – Cheville en varus forcé.
Varus forcé : méthode 1.

Position du patient et du membre

Attention :

À réaliser après analyse minutieuse des clichés fondamentaux (face, profil et obliques) et en l'absence de lésion importante (fracas) de la cheville.

Méthode 1

- Décubitus dorsal ou assise sur la table, jambe en extension
- Sans tourner la jambe ou la cheville (face vraie), le médecin opérateur imprime un mouvement à l'articulation de la cheville en tournant d'abord la surface plantaire du pied en dedans (varus forcé) puis, plus rarement, en dehors (valgus forcé)

Paratger Le Site www.lemanip.com Tout Est Gratuit

Paratger Le Site www.lemanip.com Tout Est Gratuit

www.Lemanip.com



Fig. 4.38. Positionnement et centrage – Cheville en varus forcé.
Varus forcé : méthode 2 : utilisation du dispositif Télos®.

Méthode 2 :

Avantages : pas d'irradiation de l'opérateur – précision de la force exercée :

- Décubitus dorsal ou assise sur la table, jambe en extension
- La cheville est positionnée de face dans le dispositif de type Telos®, une pression est appliquée contre la face médiale basse de la jambe dans le cas du varus forcé. La force est adaptée au ressenti du patient et ne dépasse pas 15 dN (affichage sur l'écran du dispositif).

Position du tube et centrage

Méthodes 1 et 2

- RD vertical
- Centrage 1 cm au-dessus de la pointe malléole médiale

DFD :

100 à 110 cm

Collimation :

Diaphragmer strictement à la cheville

Attitude respiratoire :

Respiration libre

 Paratger Le Site www.lemanip.com Tout Est Gratuit

Paratger Le Site www.lemanip.com Tout Est Gratuit

www.Lemanip.com

Paramètres techniques : kV : 60 ± 5

	Détecteur (type/modèle)	Foyer (PF,GF)	kV	mAs	GAD (Oui/non)	Cellules (aucune, centrale, latérales)	DFD (cm)	PDS affiché (cGy.cm²)
S								
M								
L								

Paratger Le Site www.lemanip.com Tout Est Gratuit

www.Lemanip.com
Paratger Le Site www.lemanip.com Tout Est Gratuit

Cheville en incidences dynamiques – Critères de réussite

Incidence complémentaire***

Critères de champs

- Visibilité de l'ensemble de la cheville ainsi que des parties molles

Critères de positionnement

- Cheville de face et en varus forcé

Critères de bonne exposition

- Bon contraste osseux (trabéculations osseuses visibles)
- Visualisation des contours des parties molles
- Absence de flou cinétique

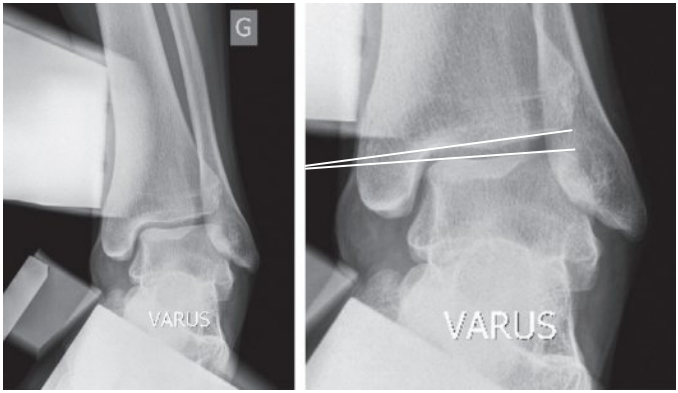

Fig. 4.39. Cheville gauche en varus forcé avec mesure de l'angle (permettant d'évaluer le degré d'atteinte ligamentaire).

Incidence évaluée Ie (date) : _____
par (nom du tuteur/référent) : _____
à (intitulé du lieu) : _____

Paratger Le Site www.lemanip.com Tout Est Gratuit

Paratger Le Site www.lemanip.com Tout Est Gratuit

Jambe (tibia et fibula) de face (AP) – Réalisation

Incidence fondamentale****

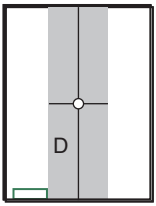

En diagonale si nécessaire pour inclure les articulations de la cheville et du genou. (Pour les patients de petite taille, placer la jambe dans le sens de la longueur sur le RI et prendre la face et le profil sur le même 36 × 43 cm.)

- Cassette (ERLM) 36 × 43 cm en portrait ou capteur plan (CP)
- Travail en direct
- Protection plombée pour le patient
- Genou du côté de la cathode en raison de l'effet talon de l'anode

Fig. 4.40. Positionnement et centrage – Jambe droite de face.

Paratger Le Site www.lemanip.com Tout Est Gratuit

Paratger Le Site www.lemanip.com Tout Est Gratuit

www.Lemanip.com

Position du patient et du membre

- Patient en décubitus dorsal, jambe en extension, légère rotation médiale du genou (patella au zénith)
- Inclure ≈ 3 cm au minimum au-delà des articulations du genou et de la cheville en prenant en considération les rayons divergents

Position du tube et centrage

- RD vertical
- Centrage au milieu de la jambe

DFD :

100 à 110 cm

Collimation :

Diaphragmer sur les quatre côtés, inclure les articulations du genou et de la cheville

Attitude respiratoire :

Respiration libre

Paramètres techniques : kV : 70 ± 5

	Détecteur (type/modèle)	Foyer (PF,GF)	kV	mAs	GAD (Oui/non)	Cellules (aucune, centrale, latérales)	DFD (cm)	PDS affiché (cGy.cm²)
S								
M								
L								

 Paratger Le Site www.lemanip.com Tout Est Gratuit

Paratger Le Site www.lemanip.com Tout Est Gratuit

Jambe (tibia et fibula) de face (AP) – Critères de réussite

Incidence fondamentale****

Critères de champs

- Tibia et fibula en entier avec les articulations de la cheville et du genou

Critères de positionnement

- Genou et cheville de face
- Légère superposition des parties proximales et distales des articulations tibiofibulaires

Critères de bonne exposition

- Bon contraste osseux (trabéculations osseuses visibles)
- Visualisation des contours des parties molles
- Absence de flou cinétique

Fig. 4.41. Jambe droite de face.

Incidence évaluée le (date) : _____
par (nom du tuteur/référent) : _____
à (intitulé du lieu) : _____

Paratger Le Site www.lemanip.com Tout Est Gratuit

Jambe de profil – Réalisation

Incidence fondamentale****

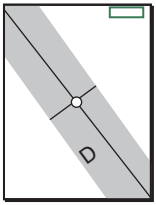

- En diagonale si nécessaire
- Cassette (ERLM) 36 × 43 cm en portrait ou capteur plan (CP)
- Sur la table, en direct
- Genou à l'extrémité de la cathode (effet Talon de l'anode)

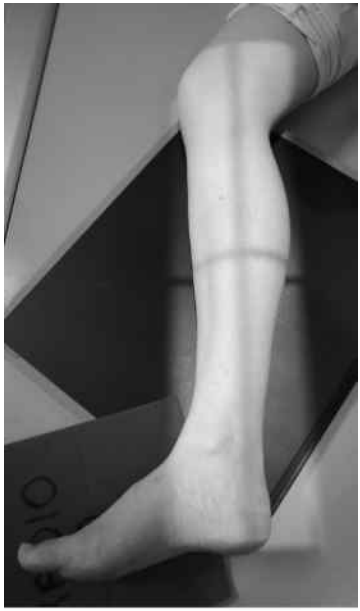

Fig. 4.42. Positionnement et centrage – Jambe droite de profil.

Paratger Le Site www.lemanip.com Tout Est Gratuit

Paratger Le Site www.lemanip.com Tout Est Gratuit

www.Lemanip.com

Position du patient et du membre

- Décubitus latéral du côté à examiner, genou légèrement fléchi
- Placer le membre opposé derrière le patient pour éviter une rotation exagérée
- Placer si nécessaire un support sous la partie distale du pied du côté examiné afin de s'assurer de la position en profil vrai du pied, de la cheville et du genou
- Inclure ≈ 3 cm au minimum au-delà des articulations du genou et de la cheville en prenant en considération les rayons divergents

Position du tube et centrage

- RD vertical
- Centrage au milieu de la jambe

DFD :

100 à 110 cm

Collimation :

Diaphragmer sur les quatre côtés, inclure au minimum les articulations du genou et de la cheville

Attitude respiratoire :

Respiration libre

Paramètres techniques : kV : 70 ± 5

	Détecteur (type/modèle)	Foyer (PF,GF)	kV	mAs	GAD (Oui/non)	Cellules (aucune, centrale, latérales)	DFD (cm)	PDS affiché (cGy.cm²)
S								
M								
L								

Paratger Le Site www.lemanip.com Tout Est Gratuit

www.Lemanip.com

Jambe de profil – Critères de réussite

Incidence fondamentale****

Critères de champs

- Tibia et fibula en entier avec les articulations de la cheville et du genou visibles

Critères de positionnement

- Genou et cheville de profil

Critères de bonne exposition

- Bon contraste osseux (trabéculations osseuses visibles)
- Visualisation des contours des parties molles
- Absence de flou cinétique

Fig. 4.43. Jambe droite de profil.

Incidence évaluée le (date) : _____
par (nom du tuteur/référent) : _____
à (intitulé du lieu) : _____

Paratger Le Site www.lemanip.com Tout Est Gratuit

Genou de face (AP) – Réalisation

Incidence fondamentale****

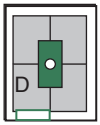

- Cassette (ERLM) 18 × 24 cm en portrait ou capteur plan (CP)
- Travail en direct ou grille si épaisseur du genou > 10 cm
- Protection plombée pour le patient

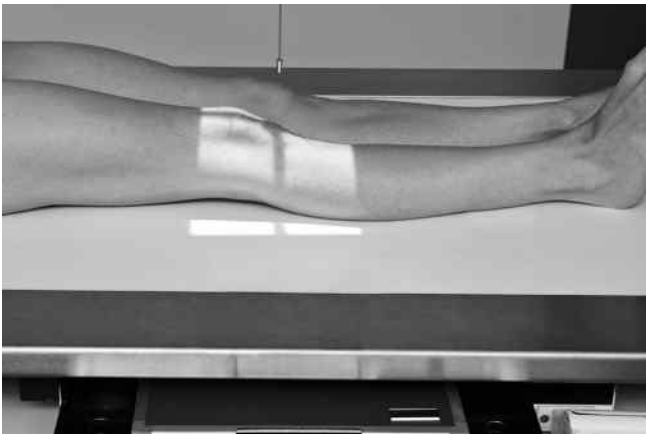

Fig. 4.44. Positionnement et centrage – Genou droit de face.

Position du patient et du membre

- Décubitus dorsal ou assise sur la table, jambe en extension et centrée sur le RD au milieu de la table ou du détecteur
- Tourner légèrement la jambe en dedans si nécessaire pour placer le genou et la jambe en face vraie (patella au zénith). Centrer le détecteur sur le RD

Position du tube et centrage

- RD vertical ou inclinaison craniopodale de 5° max
- Centrage sur l'apex de la patella

Paratger Le Site www.lemanip.com Tout Est Gratuit

Paratger Le Site www.lemanip.com Tout Est Gratuit

www.Lemanip.com

DFD :
100 à 110 cm

Collimation :
Latéralement, aux limites de la peau ; aux extrémités, aux limites du détecteur

Attitude respiratoire :
Respiration libre

Paramètres techniques : kV : 70 ± 5

	Détecteur (type/modèle)	Foyer (PF,GF)	kV	mAs	GAD (Oui/non)	Cellules (aucune, centrale, latérales)	DFD (cm)	PDS affiché (cGy.cm²)
S								
M								
L								

 Paratger Le Site www.lemanip.com Tout Est Gratuit

www.Lemanip.com
Paratger Le Site www.lemanip.com Tout Est Gratuit

Genou de face (AP) – Critères de réussite

Incidence fondamentale****

Critères de champs
- Genou visible en totalité

Critères de positionnement
- Espace articulaire fémorotibial dégagé
- Aspect symétrique des condyles fémoraux et tibiaux

Critères de bonne exposition
- Bon contraste osseux (trabéculations osseuses visibles)
- Visualisation des contours des parties molles et des lignes graisseuses
- Absence de flou cinétique

Fig. 4.45. Genou droit de face.

Incidence évaluée Ie (date) : _____
par (nom du tuteur/référent) : _____
à (intitulé du lieu) : _____

Paratger Le Site www.lemanip.com Tout Est Gratuit

Paratger Le Site www.lemanip.com Tout Est Gratuit

Genou de profil – Réalisation

Incidence fondamentale****

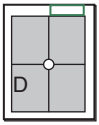

- Cassette (ERLM) 18 × 24 cm en portrait ou capteur plan (CP)
- Travail en direct ou grille si épaisseur du genou > 10 cm
- Cône localisateur
- Protection plombée pour le patient

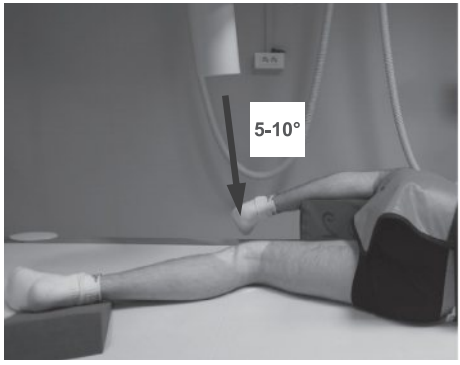

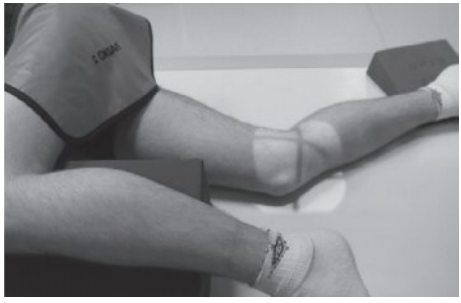

Fig. 4.46. Positionnement et centrage – Genou droit de profil.

 Paratger Le Site www.lemanip.com Tout Est Gratuit

Paratger Le Site www.lemanip.com Tout Est Gratuit

www.Lemanip.com

Position du patient et du membre

- Patient sur le côté à examiner, genou fléchi ≈ 20°, centré sur le RD et au milieu de la table ou du détecteur
- Membre inférieur controlatéral placé en avant
- Placer un support sous le talon et le pied du côté à examiner et adapter la rotation du corps pour obtenir un profil vrai du genou

Position du tube et centrage

- RD incliné en podocrânial de 5° à 10° (le condyle fémoral médial descend plus bas que le latéral)
- Centrage au milieu du genou sur le condyle médial

DFD :

100 à 110 cm

Collimation :

Latéralement, sur les limites cutanées; aux extrémités, aux limites du détecteur. Localisateur indispensable

Attitude respiratoire :

Respiration libre

Paramètres techniques : kV : 70 ± 5

	Détecteur (type/modèle)	Foyer (PF,GF)	kV	mAs	GAD (Oui/non)	Cellules (aucune, centrale, latérales)	DFD (cm)	PDS affiché (cGy.cm²)
S								
M								
L								

Paratger Le Site www.lemanip.com Tout Est Gratuit

Paratger Le Site www.lemanip.com Tout Est Gratuit
www.Lemanip.com

Genou de profil – Critères de réussite

Incidence fondamentale****

Critères de champs

- Fémur distal, partie proximale du tibia et de la fibula, et patella en profil externe

Critères de positionnement

- Bon dégagement des interlignes fémorotibial et fémoropatellaire
- Superposition des condyles fémoraux latéral et médial

Critères de bonne exposition

- Bon contraste osseux (trabéculations osseuses visibles)
- Visualisation des contours des parties molles et des lignes graisseuses
- Absence de flou cinétique

Fig. 4.47. Genou droit de profil.

Incidence évaluée le (date) : _____
par (nom du tuteur/référent) : _____
à (intitulé du lieu) : _____

Paratger Le Site www.lemanip.com Tout Est Gratuit

www.Lemanip.com

Genou en incidences obliques (AP) – Réalisation

Incidence complémentaire***

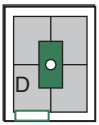

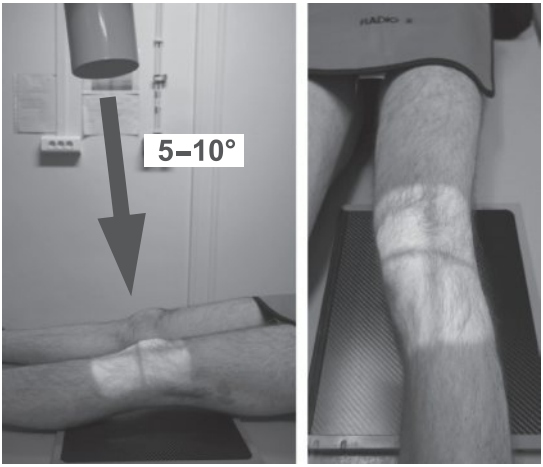

Fig. 4.48. Positionnement et centrage – Oblique médiale du genou gauche.

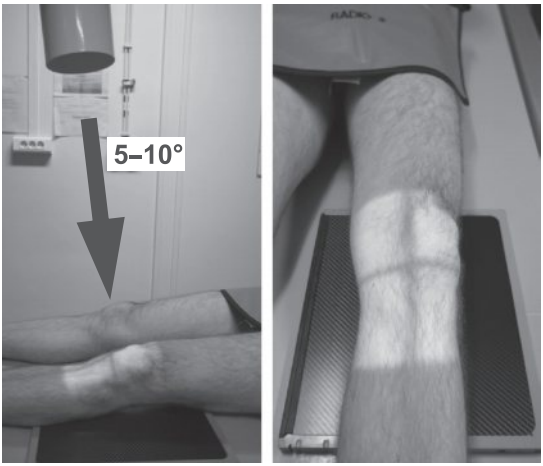

Fig. 4.49. Positionnement – Oblique latérale du genou gauche.

Paratger Le Site www.lemanip.com Tout Est Gratuit

www.Lemanip.com

- Cassette (ERLM) 18 × 24 cm en portrait ou capteur plan (CP)
- Travail en direct ou grille si épaisseur du genou > 10 cm
- Cône localisateur
- Protection plombée pour le patient

Position du patient et du membre

Oblique médiale

- Décubitus dorsal. Membre inférieur en extension et rotation médiale de 45°

Oblique latérale

- Décubitus dorsal. Membre inférieur en extension et rotation latérale de 45°

À noter :

L'inclinaison du genou se vérifie en se mettant au pied du patient.

Position du tube et centrage

- RD en inclinaison podocrâniale de 5° à 10°
- Ligne médiane, à hauteur de l'apex de la patella

DFD :

100 à 110 cm

Collimation :

Diaphragmer latéralement, aux limites de la peau ; aux extrémités, aux limites du détecteur

Attitude respiratoire :

Respiration libre

Paramètres techniques : kV : 70 ± 5

	Détecteur (type/modèle)	Foyer (PF,GF)	kV	mAs	GAD (Oui/non)	Cellules (aucune, centrale, latérales)	DFD (cm)	PDS affiché (cGy.cm²)
S								
M								
L								

 Paratger Le Site www.lemanip.com Tout Est Gratuit

Paratger Le Site www.lemanip.com Tout Est Gratuit

Genou en incidence oblique – Critères de réussite

Incidence complémentaire***

Critères de champs

- Genou en entier : fémur distal, extrémités supérieures du tibia et de la fibula

Fig. 4.50. Obliques médiale (A) et latérale (B) du genou droit.

Incidence évaluée le (date) : _____
par (nom du tuteur/référent) : _____
à (intitulé du lieu) : _____

Critères de positionnement

Oblique médiale

- Bon dégagement des interlignes fémorotibiaux et du condyle fémoral latéral
- Condyle fémoral et plateau tibial externe de profil
- Visualisation de l'interligne tibiofibulaire proximal

Oblique latérale

- Bon dégagement des interlignes fémorotibiaux et du condyle fémoral latéral
- Superposition des parties proximales du tibia et de la fibula

Critères de bonne exposition

- Bon contraste osseux (trabéculations osseuses visibles)
- Visualisation des contours des parties molles et des lignes graisseuses
- Absence de flou cinétique

Paratger Le Site www.lemanip.com Tout Est Gratuit

Paratger Le Site www.lemanip.com Tout Est Gratuit

Genoux en charge, incidence bilatérale de face (AP ou PA) – Réalisation

Incidence fondamentale****

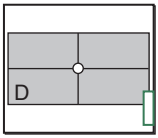

- Cassette (ERLM) 30 × 35 cm ou 30 × 40 cm en portrait ou capteur plan (CP)
- Grille
- Protection plombée pour le patient

Fig. 4.51. Positionnement et centrage – Genoux en charge : face (AP).

Position du patient et du membre

Face (AP)

- Patient déchaussé, debout, membres inférieurs en extension et en légère rotation médiale (patella au zénith)
- Appui bipodal (poids distribué également sur les pieds)

 Paratger Le Site www.lemanip.com Tout Est Gratuit

Paratger Le Site www.lemanip.com Tout Est Gratuit

www.Lemanip.com

Variante de face (PA) :
Patient face à la table ou au Potter mural, avec les genoux contre la table ou le Potter vertical, genoux fléchis ≈ 20°

Position du tube et centrage

Face AP :
RD horizontal

Face PA

- RD 10° caudal (si genoux fléchis ≈ 20°)
- Centrage : sur la ligne médiane à mi-distance entre les articulations des genoux (apex de la patella)

DFD :

100 à 110 cm

Collimation :

Diaphragmer latéralement, aux limites externes des deux genoux ; aux extrémités, aux limites du détecteur

Attitude respiratoire :

Respiration libre

Paramètres techniques : kV : 70 ± 5

	Détecteur (type/modèle)	Foyer (PF,GF)	kV	mAs	GAD (Oui/non)	Cellules (aucune, centrale, latérales)	DFD (cm)	PDS affiché (cGy.cm²)
S								
M								
L								

Paratger Le Site www.lemanip.com Tout Est Gratuit

Paratger Le Site www.lemanip.com Tout Est Gratuit

Genoux en charge, incidence bilatérale de face (AP ou PA) – Critères de réussite

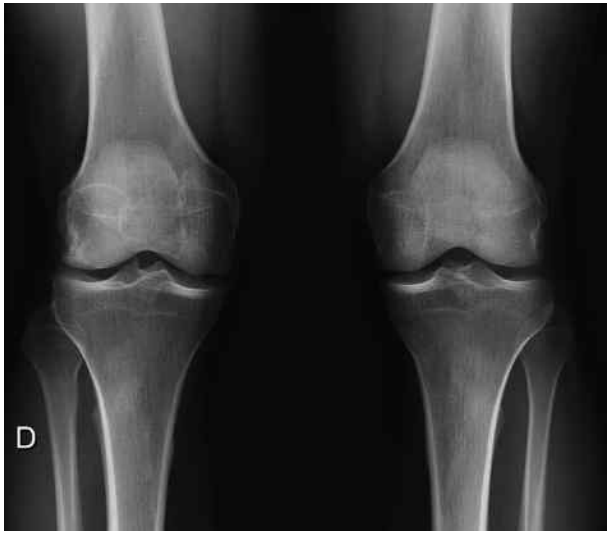

Fig. 4.52. Genoux en charge : incidence bilatérale de face.

Incidence fondamentale****

Critères de champs

- Genoux en entier : extrémités distales des fémurs, extrémités supérieures du tibia et de la fibula visibles

Critères de positionnement

Oblique médiale

- Bon dégagement des interlignes fémorotibiaux
- Les deux patellas sont au zénith

Oblique latérale

- Bon dégagement des interlignes fémorotibiaux et du condyle fémoral latéral
- Superposition des parties proximales du tibia et de la fibula

Critères de bonne exposition

- Bon contraste osseux (trabéculations osseuses visibles)
- Visualisation des contours des parties molles et des lignes graisseuses
- Absence de flou cinétique

 Paratger Le Site www.lemanip.com Tout Est Gratuit

www.lemanip.com
Paratger Le Site www.lemanip.com Tout Est Gratuit

Genou, incidence pour la fosse intercondylaire – Réalisation

Incidence complémentaire***

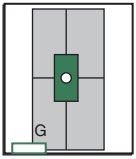

- Cassette (ERLM) 18 × 24 cm ou 24 × 30 cm en portrait ou capteur plan (CP)
- Grille
- Protection plombée pour le patient
- Cône localisateur

Fig. 4.53. Positionnement et centrage – Genou gauche : incidence pour la fosse intercondylaire.

Position du patient et du membre

- Procubitus, genou fléchi 30°–40°, grand support sous la cheville
- Genou centré sur le RD
- Détecteur centré sur la projection du RD

Paratger Le Site www.lemanip.com Tout Est Gratuit

Paratger Le Site www.lemanip.com Tout Est Gratuit

www.Lemanip.com

Position du tube et centrage

- RD incliné de 30° en craniopodal
- Centrage : fosse poplitée, au niveau du pli de flexion

DFD :

100 à 110 cm

Collimation :

Diaphragmer aux quatre côtés de la région à examiner

Attitude respiratoire :

Respiration libre

Paramètres techniques : kV : 70 ± 5

	Détecteur (type/modèle)	Foyer (PF,GF)	kV	mAs	GAD (Oui/non)	Cellules (aucune, centrale, latérales)	DFD (cm)	PDS affiché (cGy.cm²)
S								
M								
L								

 Paratger Le Site www.lemanip.com Tout Est Gratuit

Paratger Le Site www.lemanip.com Tout Est Gratuit

Genou, incidence pour la fosse intercondylaire – Critères de réussite

Incidence complémentaire***

Critères de champs

- Genoux en entier : extrémités distales des fémurs, extrémités supérieures du tibia et de la fibula visibles

Critères de positionnement

- Bon dégagement de la fosse intercondylienne et des tubercules intercondylaires

Critères de bonne exposition

- Bon contraste osseux (trabéculations osseuses visibles)
- Visualisation des contours des parties molles et des lignes graisseuses
- Absence de flou cinétique

Fig. 4.54. Genou droit : incidence pour la fosse intercondylaire.

Incidence évaluée Ie (date) : _____
par (nom du tuteur/référent) : _____
à (intitulé du lieu) : _____

Paratger Le Site www.lemanip.com Tout Est Gratuit

Paratger Le Site www.lemanip.com Tout Est Gratuit

Genou, incidence bilatérale de face en charge à 30° de flexion (incidence dite de *Schuss*) – Réalisation

Incidence complémentaire***

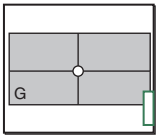

- Cassette (ERLM) 36 × 43 cm en paysage ou capteur plan (CP)
- Grille
- Protection plombée pour le patient



Fig. 4.55. Positionnement et centrage – Genoux : incidence bilatérale de face en charge à 30° de flexion dite en *Schuss*.

Paratger Le Site www.lemanip.com Tout Est Gratuit

Paratger Le Site www.lemanip.com Tout Est Gratuit

www.Lemanip.com

Position du patient et du membre

- Patient déchaussé, appui bipodal (poids distribué également sur les pieds)
- Pieds en légère rotation médiale (patella au zénith)

Position du tube et centrage

- RD tangent aux plateaux tibiaux (soit horizontal soit légèrement incliné en craniopodal selon la position des jambes par rapport au détecteur)
- Centrage : sur la ligne médiane au niveau de la fosse poplitée

DFD :

100 à 110 cm

Collimation :

Diaphragmer aux quatre côtés de la région à examiner

Attitude respiratoire :

Respiration libre

Paramètres techniques : kV : 70 ± 5

	Détecteur (type/modèle)	Foyer (PF,GF)	kV	mAs	GAD (Oui/non)	Cellules (aucune, centrale, latérales)	DFD (cm)	PDS affiché (cGy.cm²)
S								
M								
L								

Paratger Le Site www.lemanip.com Tout Est Gratuit

Paratger Le Site www.lemanip.com Tout Est Gratuit

Genou, incidence bilatérale de face en charge à 30° de flexion (incidence dite en *Schuss*) – Critères de réussite

Incidence complémentaire***

Critères de champs

- Genoux en entier : extrémités distales des fémurs, extrémités supérieures du tibia et de la fibula visibles

Fig. 4.56. Genoux : incidence bilatérale de face en charge à 30° de flexion (incidence dite de *Schuss*).

Incidence évaluée Ie (date) : _____
par (nom du tuteur/référent) : _____
à (intitulé du lieu) : _____

Critères de positionnement

- Bon dégagement des interlignes fémoraux tibiaux de la fosse intercondylienne
- Bonne individualisation des tubercules intercondylaires

Critères de bonne exposition

- Bon contraste osseux (trabéculations osseuses visibles)
- Visualisation des contours des parties molles et des lignes graisseuses
- Absence de flou cinétique

 Paratger Le Site www.lemanip.com Tout Est Gratuit

www.Lemanip.com
Paratger Le Site www.lemanip.com Tout Est Gratuit

Genou, défilés fémoropatellaires à 30°, 60° ou 90° – Réalisation (en bilatérale, méthode de Merchant)

Incidence complémentaire***

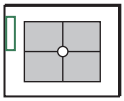

Généralement prise en bilatérale dans un but de comparaison. Les trois flexions ne sont plus réalisées de manière systématique.

- Cassette (ERLM) 36 × 43 cm en paysage ou capteur plan (CP)
- Direct
- Protection plombée pour le patient
- Dispositif porte cuisse-jambe avec ou sans porte-cassette

Position du patient et du membre

- Seule l'incidence à 30° est décrite ici : la réalisation des incidences à 60° et 90° est analogue

Fig. 4.57. Positionnement et centrage : genou : défilé fémoropatellaire à 30° – Avec dispositif porte-cassette.

Paratger Le Site www.lemanip.com Tout Est Gratuit

www.Lemanip.com

Fig. 4.58. Positionnement et centrage : genou : défilé fémoropatellaire à 30° – Sans dispositif porte-cassette avec Potter mobile.

Méthode 1 :

DFP 30° avec dispositif porte-cassette

- Décubitus dorsal avec genoux fléchis à 30° sur le système de contention des jambes (il est important que le patient soit à l'aise : muscles du quadriceps décontractés afin d'éviter que la patella ne soit attirée dans la fosse intercondylaire)
- Placer le détecteur sur un support contre les jambes à environ 30 cm au-dessous des patellas, perpendiculaire au RD
- Les deux jambes sont en rotation interne pour mettre les patellas au zénith

Méthode 2 :

DFP 30° sans dispositif porte-cassette avec Potter mobile

- Idem méthode 1 : les orteils du patient viennent au contact du Potter

Position du tube et centrage

- RD incliné en craniopodal d'environ 30° par rapport à l'horizontale (30° avec le grand axe du fémur). Détecteur perpendiculaire au RD
- Centrage : à mi-distance entre les patellas et les articulations fémoropatellaires

DFD :

100 à 110 cm

Collimation :

En bilatérale aux patellas et articulations fémoropatellaires

 Paratger Le Site www.lemanip.com Tout Est Gratuit

Paratger Le Site www.lemanip.com Tout Est Gratuit

www.Lemanip.com

Attitude respiratoire :
Respiration libre

Paramètres techniques : kV : 65 ± 5

	Détecteur (type/modèle)	Foyer (PF,GF)	kV	mAs	GAD (Oui/non)	Cellules (aucune, centrale, latérales)	DFD (cm)	PDS affiché (cGy.cm²)
S								
M								
L								

Genou, défilés fémoropatellaires à 30°, 60° ou 90° – Critères de réussite (en bilatérale, méthode de Merchant)

Incidence complémentaire***

Fig. 4.59. Genoux : défilés fémoropatellaires à 30°.

Incidence évaluée Ie (date) : _____
par (nom du tuteur/référent) : _____
à (intitulé du lieu) : _____

Critères de champs
- Visualisation des deux défilés fémoropatellaires

Paratger Le Site www.lemanip.com Tout Est Gratuit

www.Lemanip.com

Critères de positionnement

- Réellement réalisé aux angulations préconisées et quadriceps décontractés
- Bon dégagement des interlignes fémoropatellaires

Critères de bonne exposition

- Bon contraste osseux (trabéculations osseuses visibles)
- Visualisation des contours des parties molles et des lignes graisseuses
- Absence de flou cinétique

Paratger Le Site www.lemanip.com Tout Est Gratuit

Paratger Le Site www.lemanip.com Tout Est Gratuit

Genou, défilés fémoropatellaires (méthodes de Settegast et Hughston) – Réalisation

Incidence complémentaire***

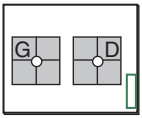

Généralement prise en bilatérale dans un but de comparaison.

- Cassette (ERLM) 24 × 30 cm en paysage ou capteur plan (CP)
- Direct
- Protection plombée pour le patient
- Cône localisateur

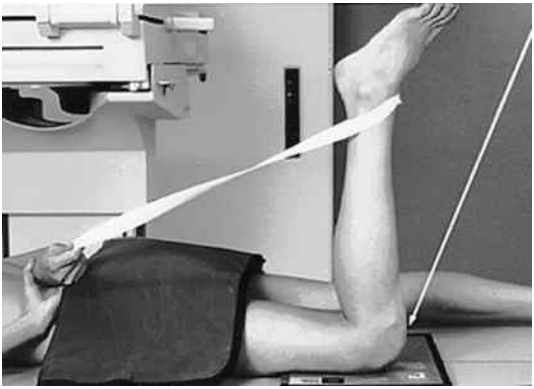

Fig. 4.60. Positionnement et centrage – Genou, défilé fémoropatellaire : méthode de Settegast.

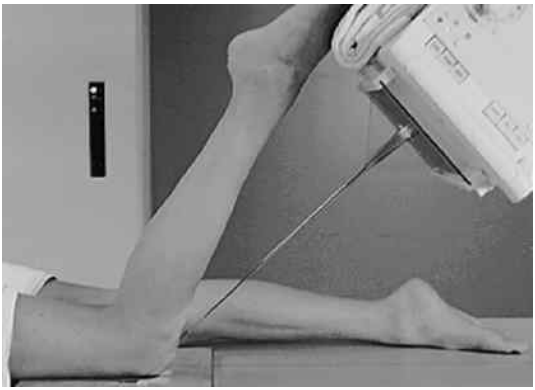

Fig. 4.61. Positionnement et centrage – Genou, défilé fémoropatellaire : méthode de Hughston.

Paratger Le Site www.lemanip.com Tout Est Gratuit

Paratger Le Site www.lemanip.com Tout Est Gratuit

www.Lemanip.com

Position du patient et du membre

- Procubitus, genoux fléchis comme il est indiqué
- Utiliser une longue bande pour que le patient tienne la jambe en position ; dans la technique de Hughston, le pied peut reposer sur le tube, utiliser un coussin

Position du tube et centrage

- Settegast (patient coopératif) : RD incliné à 15°–20° podocrânial par rapport au grand axe de la jambe (genou fléchi à 90°)
- Hughston (patient coopératif) : RD incliné à 15°–20° podocrânial par rapport au grand axe de la jambe (genou fléchi à 45°) (technique recommandée)

DFD :

90 à 100 cm

Collimation :

Diaphragmer aux limites cutanées

Attitude respiratoire :

Respiration libre

Paramètres techniques : kV : 65 ± 5

	Détecteur (type/modèle)	Foyer (PF,GF)	kV	mAs	GAD (Oui/non)	Cellules (aucune, centrale, latérales)	DFD (cm)	PDS affiché (cGy.cm²)
S								
M								
L								

 Paratger Le Site www.lemanip.com Tout Est Gratuit

www.Lemanip.com
Paratger Le Site www.lemanip.com Tout Est Gratuit

Genou, défilés fémoropatellaires (méthodes de Settegast et Hughston) – Critères de réussite

Incidence complémentaire***

Critères de champs

- Visualisation de la trochlée fémorale, de la tubérosité fémorale antérieure en bas ainsi que de la surface antérieure de la patella

Critères de positionnement

- Bon dégagement des interlignes fémoropatellaires

Critères de bonne exposition

- Bon contraste osseux (trabéculations osseuses visibles)
- Visualisation des contours des parties molles et des lignes graisseuses
- Absence de flou cinétique

Paratger Le Site www.lemanip.com Tout Est Gratuit

Paratger Le Site www.lemanip.com Tout Est Gratuit

Membre inférieur de face (AP) en pédiatrie – Réalisation

Incidence fondamentale****

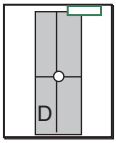

Note :
Si le pied est la région spécifique d'intérêt, seules des incidences de face et de profil du pied sont indiquées.

- Format déterminé par la taille du patient
- Direct
- Protège-gonades pour le patient
- Cône localisateur

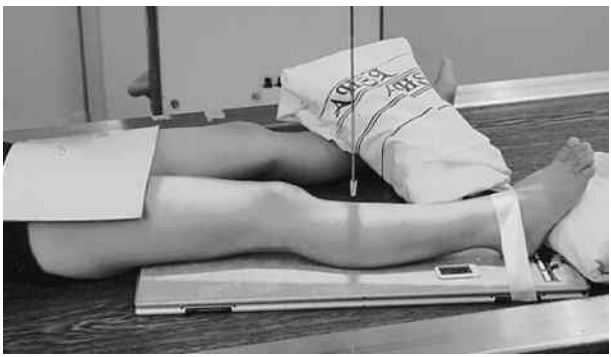

Fig. 4.62. Positionnement et centrage – Membre inférieur droit, incidence de face (AP) en pédiatrie.

Position du patient et du membre

- Décubitus dorsal, inclure le membre en entier, protection sur la région pelvienne
- Un second détecteur du bassin et/ou du fémur proximal peut être nécessaire (voir chapitre suivant)
- Immobiliser les bras et le membre non examiné avec des sacs de sable
- N'employer l'assistance parentale que si nécessaire ; fournir gants et tablier plombés

 Paratger Le Site www.lemanip.com Tout Est Gratuit

Paratger Le Site www.lemanip.com Tout Est Gratuit

www.Lemanip.com

Position du tube et centrage

- RD vertical
- Centrage au milieu du membre (milieu du détecteur)

DFD :

100 à 110 cm

Collimation :

Diaphragmer aux limites cutanées de la région à examiner

Attitude respiratoire :

Respiration libre

Paramètres techniques : kV : 55–65

	Détecteur (type/modèle)	Foyer (PF,GF)	kV	mAs	GAD (Oui/non)	Cellules (aucune, centrale, latérales)	DFD (cm)	PDS affiché (cGy.cm²)
S								
M								
L								

Membre inférieur de face (AP) en pédiatrie – Critères de réussite

Incidence fondamentale****

Critères de champs

- Visualisation de l'ensemble de la région à examiner (de la mi-cuisse à l'extrémité distale du pied)

Critères de positionnement

- Membre inférieur correctement de face (genou et cheville de face)

Critères de bonne exposition

- Bon contraste osseux (trabéculations osseuses visibles)
- Visualisation des contours des parties molles et des lignes graisseuses
- Absence de flou cinétique

Paratger Le Site www.lemanip.com Tout Est Gratuit

Paratger Le Site www.lemanip.com Tout Est Gratuit

Membre inférieur de profil en pédiatrie – Réalisation

Incidence fondamentale****

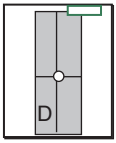

Note :
Si le pied est la région spécifique d'intérêt, seules des incidences de face et de profil du pied sont indiquées.
- Format déterminé par la taille du patient
- Direct
- Protège-gonades pour le patient
- Cône localisateur

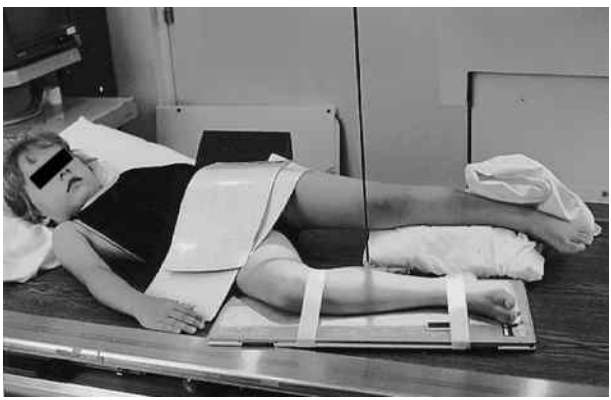

Fig. 4.63. Positionnement et centrage – Membre inférieur droit, profil en pédiatrie.

Position du patient et du membre

- Semi-couché, inclure le membre en entier, protection sur la région pelvienne
- Immobiliser si nécessaire les bras et le membre non examiné avec des sacs de sable
- Membre à étudier en abduction (en grenouille) et de profil, immobiliser avec des sangles de compression ou des bandes. (Contre-indiqué en cas de traumatisme ou d'affection de la hanche.)
- N'employer l'assistance parentale que si nécessaire ; fournir gants et tablier plombés

 Paratger Le Site www.lemanip.com Tout Est Gratuit

Paratger Le Site www.lemanip.com Tout Est Gratuit

www.Lemanip.com

Position du tube et centrage
- RD vertical
- Centrage au milieu du membre (milieu du détecteur)

DFD :
100 à 110 cm

Collimation :
Diaphragmer aux limites cutanées de la région à examiner

Attitude respiratoire :
Respiration libre

Paramètres techniques : kV : 55–65

	Détecteur (type/modèle)	Foyer (PF,GF)	kV	mAs	GAD (Oui/non)	Cellules (aucune, centrale, latérales)	DFD (cm)	PDS affiché (cGy.cm²)
S								
M								
L								

Membre inférieur de profil en pédiatrie – Critères de réussite

Incidence fondamentale****

Critères de champs
- Visualisation de l'ensemble de la région à examiner (de la mi-cuisse à l'extrémité du pied)

Critères de positionnement
- Membre inférieur correctement de face (genou et cheville de face)

Critères de bonne exposition
- Bon contraste osseux (trabéculations osseuses visibles)
- Visualisation des contours des parties molles et des lignes graisseuses
- Absence de flou cinétique

Paratger Le Site www.lemanip.com Tout Est Gratuit

Paratger Le Site www.lemanip.com Tout Est Gratuit

Membre inférieur de face (AP) et profil en pédiatrie – Réalisation (pied bot congénital – méthode de Kite)

Incidence spécifique**

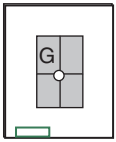

- Cassette (ERLM) 18 × 24 cm en portrait ou capteur plan (CP)
- Direct
- Protège-gonades pour le patient
- Cône localisateur



Fig. 4.64. Positionnement et centrage – Membre inférieur, face (AP) (A) et profil (B) en pédiatrie.

 Paratger Le Site www.lemanip.com Tout Est Gratuit

Paratger Le Site www.lemanip.com Tout Est Gratuit

www.Lemanip.com

Note :
Avec la technique de Kite, aucune tentative n'est faite pour redresser le pied lorsqu'il est placé sur le détecteur. Le pied est tenu ou immobilisé pour une vue frontale et latérale (incidences face et profil) à 90° l'une de l'autre. Les deux pieds sont généralement examinés dans un but comparatif.

Position du patient et du membre

- **Face** (AP) : surélever le patient grâce à un support, genou fléchi, pied sur le détecteur
- **Profil** : Patient et/ou jambe sur le côté à examiner, utiliser des bandes ou des sangles de compression

Position du tube et centrage

- RD vertical
- **Face** (AP) : centré en direction du milieu du tarse (Kite ne préconise aucune angulation)
- **Profil** : centré sur les métatarsiens proximaux

DFD :

100 à 110 cm

Collimation :

Diaphragmer aux limites cutanées du pied à examiner

Attitude respiratoire :

Respiration libre

Paramètres techniques : kV : 50 ± 5

	Détecteur (type/modèle)	Foyer (PF,GF)	kV	mAs	GAD (Oui/non)	Cellules (aucune, centrale, latérales)	DFD (cm)	PDS affiché (cGy.cm²)
S								
M								
L								

Paratger Le Site www.lemanip.com Tout Est Gratuit

www.Lemanip.com
Paratger Le Site www.lemanip.com Tout Est Gratuit

Chapitre 5

Fémur et ceinture pelvienne

- Radioprotection 229
- Localisation de la tête et du col du fémur 230

Fémur

❒ Fémur de face (AP) – Réalisation..... 231
❒ Fémur de profil – Réalisation..... 234
❒ Fémur de profil, incidence à rayon horizontal – Réalisation (traumatisme du fémur moyen et distal)..... 237

Fémur proximal (hanches)

❒ Hanches de face (AP), incidence bilatérale – Réalisation..... 240
❒ Hanche de face (AP), incidence unilatérale – Réalisation..... 243

Hanche, profil (non traumatique)

❒ Hanche de profil en incidence unilatérale (non traumatique) – Réalisation (« en position de grenouille ») 246
❒ Hanches de profil, incidence bilatérale (non traumatique) – Réalisation (« en position de grenouille ») 249

Hanche, profil (traumatique)

❒ Hanche de profil chirurgical (en cas de traumatisme) – Réalisation (méthodes de Danelius-Miller ou d'Arcelin) 252
❒ Hanche de faux profil selon Lequesne (oblique en charge) – Réalisation.... 255

Bassin

❒ Bassin de face (AP) – Réalisation..... 258
❒ Bassin, incidence oblique postérieure (trois quarts alaire et obturateur) – Réalisation (méthode de Judet) 261

Pédiatrie

❒ Hanches de face (AP) et profil en pédiatrie – Réalisation..... 264

© 2019, Elsevier Masson SAS. Tous droits réservés

www.Lemanip.com

Homme :

Les protège-gonades devront être utilisés dans les examens des hanches et du bassin chez **tous** les garçons et hommes en âge de procréation. Les protège-gonades devront être placés sur les testicules, leur bord supérieur situé au bord inférieur de la symphyse pubienne.

Femme :

Pour les incidences AP et profils « en grenouille » des hanches, des champs spécialement conformés pour les ovaires peuvent être soigneusement placés sur la zone des ovaires sans être gênants pour les structures à étudier. Cela devrait intéresser tous les enfants et adultes en âge de procréer. Ces champs peuvent cependant cacher des structures anatomiques essentielles dans certains examens du bassin. Une politique du service d'imagerie en matière de champ de protection et de kilovoltage devra être déterminée.

Fig. 5.1. Protège-gonades homme.

kV :

Un haut kV (90 ± 5) avec des mAs bas peut être utilisé pour les examens des hanches et du bassin de l'adulte afin de réduire la dose totale d'irradiation au patient.

Diaphragmer strictement à la zone d'intérêt est important pour tous les examens, y compris les hanches et le bassin, même avec des protège-gonades.

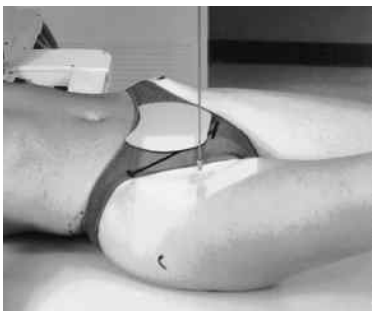

Fig. 5.2. Protège-gonades femme.

www.Lemanip.com

Localisation de la tête et du col du fémur

Première méthode :

La localisation des régions de la tête et du col du fémur peut être précisément déterminée en traçant une ligne imaginaire entre deux repères, l'**épine iliaque antérosupérieure** (EIAS) et la **symphyse pubienne**. À partir du milieu de cette ligne, on trace une perpendiculaire vers le bas pour localiser la tête et/ou le col. La tête du fémur (A) est approximativement à 4 cm (≈ 2 travers de doigt) sur cette perpendiculaire. La partie moyenne du col fémoral (B) est à 6–7 cm (3–4 travers de doigt), comme il est indiqué sur la figure 5.3.

Seconde méthode :

Une seconde méthode pour localiser le col fémoral (B) est de le situer ≈ 3–5 cm en dedans de l'EIAS au niveau de la limite supérieure ou proximale de la symphyse pubienne, qui est à 8–10 cm en distal de l'EIAS.

Fig. 5.3. A. Tête fémorale. B. Col fémoral.

 Paratger Le Site www.lemanip.com Tout Est Gratuit

Paratger Le Site www.lemanip.com Tout Est Gratuit

Fémur de face (AP) – Réalisation

Incidence fondamentale****

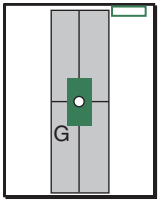

Note :

Pour les adultes, deux clichés sont souvent nécessaires pour avoir le fémur en entier.

- Cassette (ERLM) 35 × 43 cm en diagonal ou capteur plan (CP)
- Grille
- Hanche côté cathode (effet talon de l'anode)

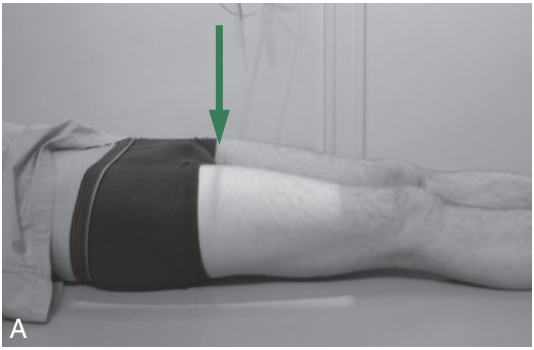

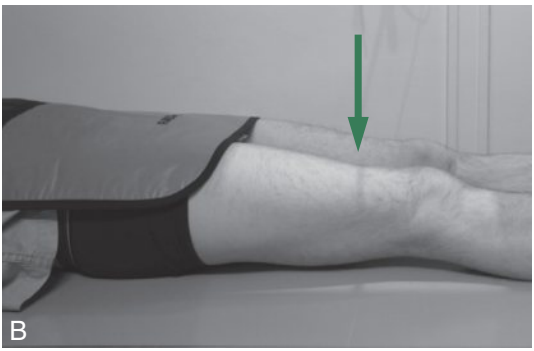

Fig. 5.4. Positionnement et centrage – Fémur, face (AP).
A. Tiers supérieur du fémur + hanche : 10 cm au-dessus du milieu de la cuisse.
B. Deux tiers inférieurs + genou : 10 cm en dessous du milieu de la cuisse.

Paratger Le Site www.lemanip.com Tout Est Gratuit

Paratger Le Site www.lemanip.com Tout Est Gratuit

www.Lemanip.com

Position du patient et du membre

- Décubitus dorsal, membre inférieur en extension
- Tourner le membre inférieur en entier en interne de ≈ 5° pour une face (AP) de la partie moyenne et distale du fémur, et de 15° de rotation interne pour une face (AP) vraie incluant la hanche
- Limite inférieure du détecteur ≈ 5 cm au-dessous du genou pour inclure l'articulation du genou (voir hanche, face (AP) pour fémur proximal)
- **Protège-gonades** (homme et femme)

Position du tube et centrage

- RD vertical
- Centrage :
  - 1er cliché (fig. 5.4A) : tiers supérieur du fémur + hanche : 10 cm au-dessus du milieu de la cuisse
  - 2e cliché (fig. 5.4B) : deux tiers inférieurs du fémur + genou : 10 cm en dessous du milieu de la cuisse

DFD :

100 à 110 cm

Collimation :

Collimation longue et étroite limitée à la zone du fémur

Attitude respiratoire :

Respiration libre

Paramètres techniques : kV : 75 ± 5

	Détecteur (type/modèle)	Foyer (PF,GF)	kV	mAs	GAD (Oui/non)	Cellules (aucune, centrale, latérales)	DFD (cm)	PDS affiché (cGy.cm²)
S								
M								
L								

 Paratger Le Site www.lemanip.com Tout Est Gratuit

www.Lemanip.com
Paratger Le Site www.lemanip.com Tout Est Gratuit

Fémur de face (AP) – Critères de réussite

Incidence fondamentale****

Critères de champs

- Fémur en entier (hanche et genou visibles)

Critères de positionnement

- Les interlignes coxofémoral et fémorotibial sont visibles

Critères de bonne exposition

- Bon contraste osseux (trabéculations osseuses visibles)
- Visualisation des contours des parties molles
- Absence de flou cinétique

Fig. 5.5. Fémur, face (AP).
A. Tiers supérieur du fémur + hanche. B. Deux tiers inférieurs du fémur + genou.

Incidence évaluée le (date) : _____
par (nom du tuteur/référent) : _____
à (intitulé du lieu) : _____

Paratger Le Site www.lemanip.com Tout Est Gratuit

Paratger Le Site www.lemanip.com Tout Est Gratuit
www.Lemanip.com

Fémur de profil – Réalisation

Incidence fondamentale****

Attention :

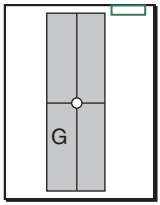

Effectuer un profil à rayon horizontal si une fracture est suspectée.

- Cassette (ERLM) 35 × 43 cm en diagonal ou capteur plan (CP)
- Grille
- Hanche côté cathode (effet talon de l'anode)

Note :
Pour les adultes, deux clichés sont souvent nécessaires pour avoir le fémur en entier.

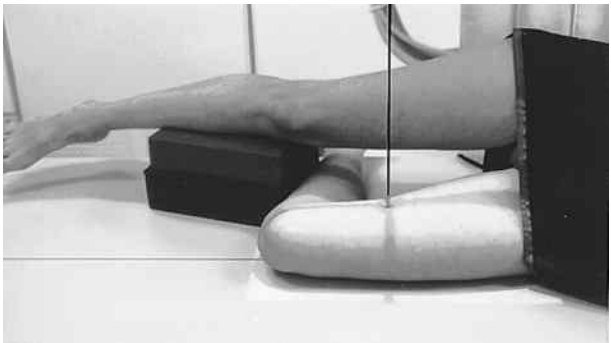

Fig. 5.6. Positionnement et centrage – Fémur moyen et distal.

Fig. 5.7. Positionnement et centrage – Fémur moyen et proximal.

 Paratger Le Site www.lemanip.com Tout Est Gratuit

Paratger Le Site www.lemanip.com Tout Est Gratuit

www.lemanip.com

Position du patient et du membre

- Décubitus latéral, le membre non atteint étant placé en arrière pour éviter toute rotation exagérée
- Inclure suffisamment de genou ou de hanche à chaque extrémité du détecteur
- Protège-gonades autant que possible

Position du tube et centrage

- RD vertical, centré au milieu de la cuisse

DFD :

100 à 110 cm

Collimation :

Collimation longue et étroite limitée à la zone du fémur

Attitude respiratoire :

Respiration libre

Paramètres techniques : kV : 75 ± 5

	Détecteur (type/modèle)	Foyer (PF,GF)	kV	mAs	GAD (Oui/non)	Cellules (aucune, centrale, latérales)	DFD (cm)	PDS affiché (cGy.cm²)
S								
M								
L								

Paratger Le Site www.lemanip.com Tout Est Gratuit

Paratger Le Site www.lemanip.com Tout Est Gratuit
www.Lemanip.com

Fémur de profil – Critères de réussite

Incidence fondamentale****

Critères de champs

- Trois quarts di staux du fémur incluant l'articulation du genou

Critères de positionnement

- Condyles superposés
- Fémur dégagé de toute superposition dans ses trois quarts inférieurs

Critères de bonne exposition

- Bon contraste osseux (trabéculations osseuses visibles)
- Visualisation des contours des parties molles
- Absence de flou cinétique

Fig. 5.8. Fémur, incidence de profil.

Incidence évaluée le (date) : _____
par (nom du tuteur/référent) : _____
à (intitulé du lieu) : _____

 Paratger Le Site www.lemanip.com Tout Est Gratuit

Paratger Le Site www.lemanip.com Tout Est Gratuit

Fémur de profil, incidence à rayon horizontal – Réalisation (traumatisme du fémur moyen et distal)

Incidence spécifique**

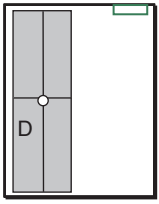

– Cassette (ERLM) 35 × 43 cm en portrait ou capteur plan (CP)
– Grille mobile
– Protection plombée pour le patient

Note :
Pour le fémur proximal, prendre la hanche en profil chirurgical.

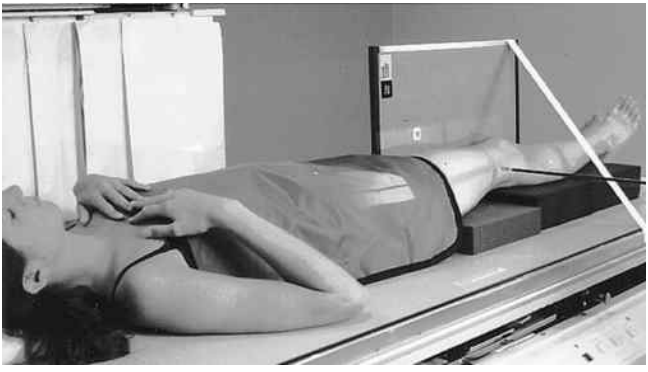

Fig. 5.9. Positionnement et centrage – Fémur : profil à rayon horizontal.

Position du patient et du membre

- Sans bouger le patient traumatisé de la position couchée, soulever doucement la jambe du côté traumatisé et placer un support sous le genou et la jambe
- Placer le détecteur en vertical entre les cuisses aussi haut que possible, mais inclure le genou en distal. Utiliser une bande pour tenir la grille et le détecteur en position
- **Protège-gonades** (homme et femme)

Paratger Le Site www.lemanip.com Tout Est Gratuit

Paratger Le Site www.lemanip.com Tout Est Gratuit

www.Lemanip.com

Position du tube et centrage

- RD horizontal centré à la partie moyenne de la cuisse

DFD :

100 à 110 cm

Collimation :

Diaphragmer aux quatre côtés de la zone d'intérêt

Attitude respiratoire :

Respiration libre

Paramètres techniques : kV : 75 ± 5

	Détecteur (type/modèle)	Foyer (PF,GF)	kV	mAs	GAD (Oui/non)	Cellules (aucune, centrale, latérales)	DFD (cm)	PDS affiché (cGy.cm²)
S								
M								
L								

 Paratger Le Site www.lemanip.com Tout Est Gratuit

Paratger Le Site www.lemanip.com Tout Est Gratuit

Fémur de profil, incidence à rayon horizontal – Critères de réussite (traumatisme du fémur moyen et distal)

Incidence spécifique**

Critères de champs

- Visualisation des deux tiers inférieurs du fût diaphysaire et de l'ensemble des condyles fémoraux

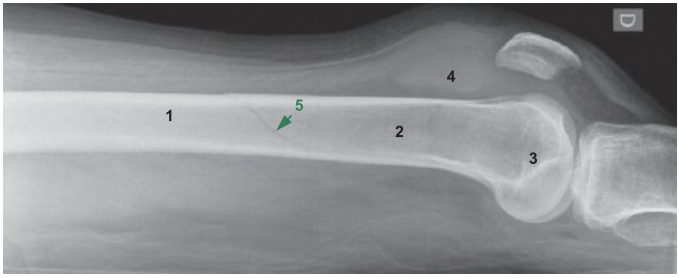

1. Tiers moyen du fût diaphysaire fémoral.
2. Tiers inférieur du fût diaphysaire fémoral.
3. Condyles fémoraux.
4. Hémarthrose.
5. Fracture spiroïde à la jonction tiers moyen-tiers inférieur du fût diaphysaire fémoral avec extension intra-articulaire (hémarthrose).

Fig. 5.10. Fémur : profil à rayon horizontal : fracture du fût diaphysaire.

Incidence évaluée le (date) : _____
par (nom du tuteur/référent) : _____
à (intitulé du lieu) : _____

Critères de positionnement

- Condyles superposés

Critères de bonne exposition

- Bon contraste osseux (trabéculations osseuses visibles)
- Visualisation des contours des parties molles
- Absence de flou cinétique

Paratger Le Site www.lemanip.com Tout Est Gratuit

Gratuittement

www.lemanip.com

Radiologie et imagerie medicale

Livres,memoires,rapport de stage,courses,radiologie conventionnelle,Scanner,TDM,IRM,Scintigraphie, Medecine nucleaire,Radiotherapie,Radiologie Interventionnelle,Oncologie,Clichees,Cas interpretes,exposes,medecine

https://www.lemanip.com/

www.lemanip.com

www.Lemanip.com
Paratger Le Site www.lemanip.com Tout Est Gratuit

Hanches de face (AP), incidence bilatérale – Réalisation

Incidence spécifique**

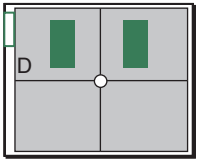

Attention :
Ne pas tenter de tourner le membre si une fracture est suspectée. Prendre comme si c'était une hanche en bilatérale aux fins de comparaison.

- Cassette (ERLM) 35 × 43 cm en paysage ou capteur plan (CP)
- Grille
- Protection plombée pour le patient

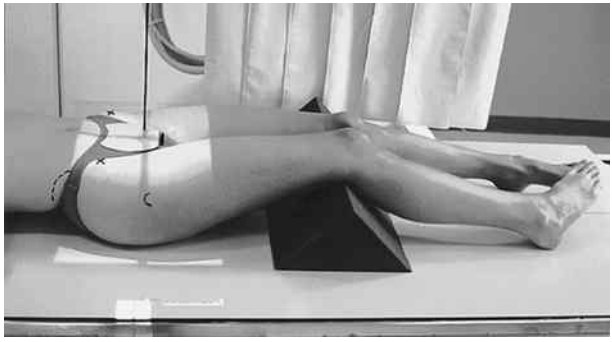

Fig. 5.11. Positionnement et centrage – Hanches, face (AP), bilatérale.

Position du patient et du membre

- Décubitus dorsal, aligner et centrer le RD et le détecteur, les deux membres inférieurs en extension et en rotation interne de 15°–20° (voir § Attention ci-dessus)
- S'assurer de l'absence de rotation du bassin (les EIAS sont à distance égale de la table). Support sous les genoux pour le confort du patient
- **Protège-gonades** (hommes et femmes)

 Paratger Le Site www.lemanip.com Tout Est Gratuit

Paratger Le Site www.lemanip.com Tout Est Gratuit

www.Lemanip.com

Position du tube et centrage

- RD vertical
- Centrage à mi-distance entre les têtes fémorales (à environ 2 cm au-dessus de la symphyse pubienne)

DFD :

100 à 110 cm

Collimation :

Diaphragmer strictement aux limites du bassin et des hanches

Attitude respiratoire :

Apnée

Paramètres techniques : kV : 80 ± 5 (ou 90 ± 5 pour moins d'exposition patient)

	Détecteur (type/modèle)	Foyer (PF,GF)	kV	mAs	GAD (Oui/non)	Cellules (aucune, centrale, latérales)	DFD (cm)	PDS affiché (cGy.cm²)
S								
M								
L								

Hanches de face (AP), incidence bilatérale – Critères de réussite

Incidence spécifique**

Critères de champs

- Visualisation du bassin et des deux hanches

Critères de positionnement

- Hanches de face (voir page 246)

Paratger Le Site www.lemanip.com Tout Est Gratuit

Paratger Le Site www.lemanip.com Tout Est Gratuit

www.Lemanip.com

Fig. 5.12. Hanches, face (AP), bilatéral.

Incidence évaluée le (date) : _____
par (nom du tuteur/référent) : _____
à (intitulé du lieu) : _____

Critères de bonne exposition

- Bon contraste osseux (trabéculations osseuses visibles)
- Visualisation des contours des parties molles
- Absence de flou cinétique

 Paratger Le Site www.lemanip.com Tout Est Gratuit

Paratger Le Site www.lemanip.com Tout Est Gratuit

Hanche de face (AP), incidence unilatérale – Réalisation

Incidence fondamentale****

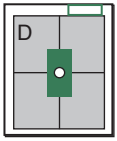

Attention :
En cas de suspicion de fracture, prendre un cliché de hanche en bilatéral (voir page précédente) aux fins de comparaison.

- Cassette (ERLM) 24 × 30 cm en portrait ou capteur plan (CP)
- Grille
- Protection plombée pour le patient
- Cône localisateur

Position du patient et du membre

- Décubitus dorsal, membre inférieur concerné en extension et en rotation modérée de 15°–20° (rotule au zénith)
- Un support peut être placé sous les genoux pour le confort du patient
- **Protège-gonades** (hommes et femmes)

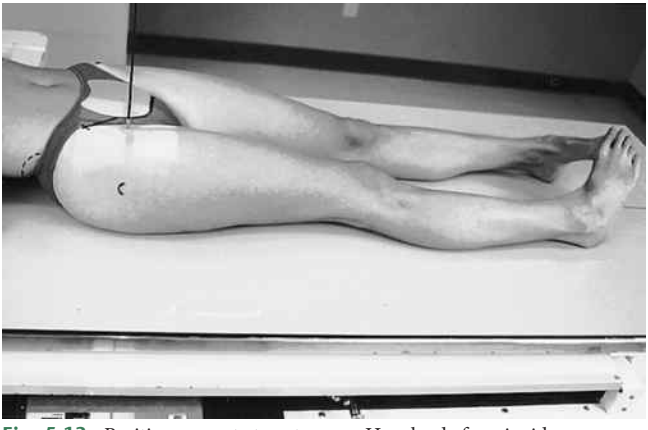

Fig. 5.13. Positionnement et centrages – Hanche de face, incidence unilatérale (AP).

Paratger Le Site www.lemanip.com Tout Est Gratuit

Paratger Le Site www.lemanip.com Tout Est Gratuit

www.Lemanip.com

Position du tube et centrage

- RD vertical
- Centrage perpendiculairement au col fémoral à savoir 2 cm au-dessus du milieu du pli inguinal (ou centrer si nécessaire légèrement plus bas pour inclure tout matériel orthopédique existant)

DFD :

100 à 110 cm

Collimation :

Diaphragmer aux quatre côtés de la zone d'intérêt

Attitude respiratoire :

Apnée

Paramètres techniques : kV (75 ± 5) (ou 90 ± 5 pour réduire l'irradiation patient)

	Détecteur (type/modèle)	Foyer (PF,GF)	kV	mAs	GAD (Oui/non)	Cellules (aucune, centrale, latérales)	DFD (cm)	PDS affiché ($cGy.cm^2$)
S								
M								
L								

 Paratger Le Site www.lemanip.com Tout Est Gratuit

www.Lemanip.com

Paratger Le Site www.lemanip.com Tout Est Gratuit

Hanche de face (AP), incidence unilatérale – Critères de réussite

Incidence fondamentale****

Critères de champs

- Tiers proximal du fémur, parties adjacentes de la ceinture pelvienne visibles
- Matériel orthopédique en totalité le cas échéant (voir fig. 5.15)

Critères de positionnement

- Col fémoral déroulé
- Superposition des deux tubercules du grand trochanter
- Petit trochanter barré par la corticale médiale de la diaphyse fémorale
- Fovéa peu visible

Critères de bonne exposition

- Bon contraste osseux (trabéculations osseuses visibles)
- Visualisation des contours des parties molles
- Absence de flou cinétique

Fig. 5.14. Hanche droite de face, incidence unilatérale (AP).

Incidence évaluée le (date) : _____
par (nom du tuteur/référent) : _____
à (intitulé du lieu) : _____

Fig. 5.15. Hanche droite de face, incidence unilatérale (AP) avec matériel orthopédique.

Incidence évaluée le (date) : _____
par (nom du tuteur/référent) : _____
à (intitulé du lieu) : _____

Paratger Le Site www.lemanip.com Tout Est Gratuit

www.Lemanip.com

Hanche de profil en incidence unilatérale (non traumatique) – Réalisation (« en position de grenouille »)

Incidence fondamentale****

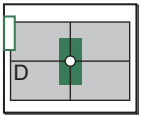

Attention :

À ne pas faire si suspicion de fracture de hanche.

- Cassette (ERLM) 24 × 30 cm en paysage ou capteur plan (CP)
- Grille
- Protection plombée pour le patient

Fig. 5.16. Positionnement et centrage – Hanche droite profil « en grenouille » (col fémoral).

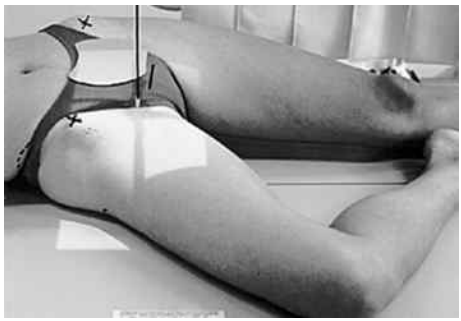

Fig. 5.17. Positionnement et centrage – Hanche droite profil « en grenouille » (pour la tête fémorale l'acétabulum et la partie proximale du fémur).

Paratger Le Site www.lemanip.com Tout Est Gratuit

www.Lemanip.com

Position du patient et du membre

- Patient en décubitus dorsal
- **Pour le col fémoral**, fléchir le genou et la hanche du côté à examiner, fémur en abduction de 45° par rapport à la verticale (placer le col fémoral presque parallèle au détecteur)
- **Pour la tête fémorale, l'acétabulum et la diaphyse fémorale proximale**, tourner le patient de 35°–45° vers le côté à examiner et mettre le membre en abduction au plus près de la table. Centrer le RD sur la hanche et le col fémoral.
- **Protège-gonades** (homme et femme)

Position du tube et centrage

- RD vertical centré à la partie moyenne du col et de la tête

DFD :

100 à 110 cm

Collimation :

Au fémur proximal et à la hanche

Attitude respiratoire :

Apnée

Paramètres techniques : kV : 80-90 ± 5

	Détecteur (type/modèle)	Foyer (PF,GF)	kV	mAs	GAD (Oui/non)	Cellules (aucune, centrale, latérales)	DFD (cm)	PDS affiché (cGy.cm²)
S								
M								
L								

Hanche de profil en incidence unilatérale (non traumatique) – Critères de réussite (« en position de grenouille »)

Incidence fondamentale****

Critères de champs

- Premier tiers proximal de la tête, acétabulum, structures adjacentes de la ceinture pelvienne

Paratger Le Site www.lemanip.com Tout Est Gratuit

Paratger Le Site www.lemanip.com Tout Est Gratuit

www.Lemanip.com

Critères de positionnement

- Bon dégagement de la jonction tête-col

Critères de bonne exposition

- Bon contraste osseux (trabéculations osseuses visibles)
- Visualisation des contours des parties molles
- Absence de flou cinétique

Fig. 5.18. Hanche droite profil « en grenouille » (col fémoral).

Incidence évaluée le (date) : _____
par (nom du tuteur/référent) : _____
à (intitulé du lieu) : _____

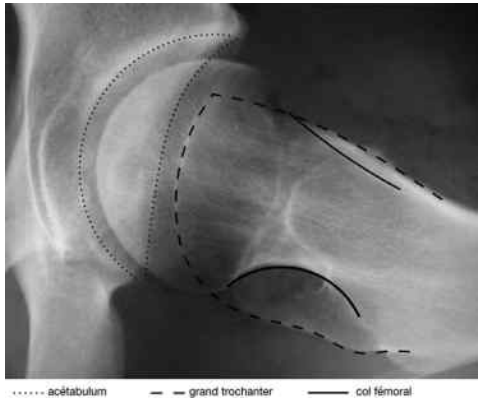

Fig. 5.19. Hanche droite profil « en grenouille » (pour la tête fémorale l'acétabulum et la partie proximale du fémur).

 Paratger Le Site www.lemanip.com Tout Est Gratuit

Paratger Le Site www.lemanip.com Tout Est Gratuit

Hanches de profil, incidence bilatérale (non traumatique) – Réalisation (« en position de grenouille »)

Incidence spécifique**

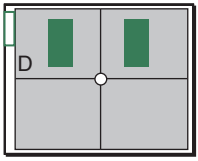

Attention :

À ne pas faire si suspicion de fracture de hanche.

- Cassette (ERLM) 36 × 43 en paysage ou capteur plan (CP)
- Grille
- Protection plombée pour le patient

Fig. 5.20. Positionnement et centrage – Hanches, incidence bilatérale de profil « en position de grenouille » (non traumatique).

Position du patient et du membre

- Décubitus dorsal, centrer le RD et le détecteur, hanches et genoux fléchis et les **deux hanches avec la même abduction, soit à 45°** de la verticale si possible et pieds joints
- S'assurer de l'**absence de rotation** du bassin (les EIAS sont à égale distance de la table)
- **Protège-gonades** (homme et femme)

Paratger Le Site www.lemanip.com Tout Est Gratuit

Paratger Le Site www.lemanip.com Tout Est Gratuit

www.Lemanip.com

Position du tube et centrage

- RD vertical
- Centrage au niveau des têtes fémorales (≈ 7–8 cm au-dessous des EIAS)

DFD :

100 à 110 cm

Collimation :

Aux limites du détecteur

Attitude respiratoire :

Apnée

Paramètres techniques : kV : 80 ± 5 (ou 90 ± 5 pour diminuer l'exposition)

	Détecteur (type/modèle)	Foyer (PF,GF)	kV	mAs	GAD (Oui/non)	Cellules (aucune, centrale, latérales)	DFD (cm)	PDS affiché (cGy.cm²)
S								
M								
L								

 Paratger Le Site www.lemanip.com Tout Est Gratuit

Paratger Le Site www.lemanip.com Tout Est Gratuit

Hanches de profil, incidence bilatérale (non traumatique) – Critères de réussite (« en position de grenouille »)

Incidence spécifique**

Critères de champs

- Têtes et cols fémoraux, acétabulum, et région trochantérienne

Critères de positionnement

- Pas de rotation évidente car symétrie des os du bassin
- Petits trochanters de taille égale
- Grands trochanters superposés aux cols fémoraux

Critères de bonne exposition

- Bon contraste osseux (trabéculations osseuses visibles)
- Visualisation des contours des parties molles
- Absence de flou cinétique

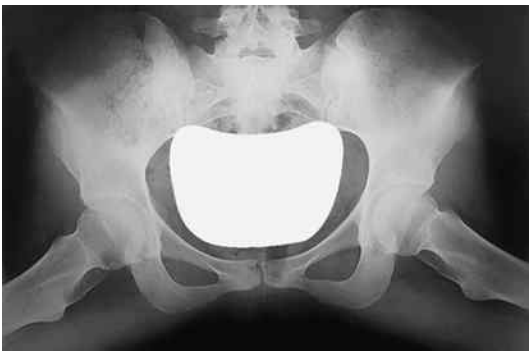

Fig. 5.21. Hanches, incidence bilatérale de profil « en position de grenouille » (non traumatique).

Incidence évaluée le (date) : _____
par (nom du tuteur/référent) : _____
à (intitulé du lieu) : _____

Paratger Le Site www.lemanip.com Tout Est Gratuit

www.Lemanip.com

Hanche de profil chirurgical (en cas de traumatisme) – Réalisation (méthodes de Danelius-Miller ou d'Arcelin)

Incidence spécifique**

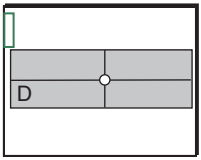

- Cassette (ERLM) 24 × 30 cm en paysage ou capteur plan (CP)
- Grille mobile
- Protection plombée pour le patient

Notes

- Patient traumatisé (forte suspicion de fracture du col) – à réaliser en bilan pré-, per-, et en postopératoire immédiat.
- Ne pas mobiliser le membre inférieur concerné.

Fig. 5.22. Positionnement et centrage – Hanche, incidence de profil chirurgical.

Paratger Le Site www.lemanip.com Tout Est Gratuit

www.Lemanip.com

Position du patient et du membre

- Décubitus dorsal, pas de rotation du bassin
- Fléchir le genou et la hanche du côté sain, faire reposer le talon (ou la jambe) sur le tube de rayons X (utiliser des coussins ou serviettes du fait de l'**échauffement du collimateur**), sur un étrier ou tout autre support placé en bordure de table
- Tourner le membre en interne de 15° sauf en cas d'une suspicion de fracture de hanche
- Placer la grille du détecteur en vertical contre le flanc juste au-dessus de la crête iliaque, le plan du détecteur étant perpendiculaire au RD

Position du tube et centrage

- RD horizontal, perpendiculaire au col fémoral et au détecteur centré à la racine de la cuisse, 10 cm au-dessus du plan de la table. Si le cliché est réalisé au lit, on peut s'aider d'une surface rigide que l'on place sous le bassin.

DFD :

100 à 110 cm

Collimation :

Sur les quatre côtés du fémur proximal

Attitude respiratoire :

Respiration libre

Paramètres techniques : kV : 80 ± 5

	Détecteur (type/modèle)	Foyer (PF,GF)	kV	mAs	GAD (Oui/non)	Cellules (aucune, centrale, latérales)	DFD (cm)	PDS affiché (cGy.cm²)
S								
M								
L								

Paratger Le Site www.lemanip.com Tout Est Gratuit

www.Lemanip.com
Paratger Le Site www.lemanip.com Tout Est Gratuit

Hanche de profil chirurgical (en cas de traumatisme) – Critères de réussite (méthodes de Danelius-Miller ou d'Arcelin)

Incidence spécifique**

Critères de champs

- Tête et col fémoraux en entier, trochanters, et acétabulum
- Matériel orthopédique en entier le cas échéant

Critères de positionnement

- Tête et col fémoral de profil. Superposition du grand trochanter avec la jonction cervicodiaphysaire
- Pas de trame excessive de la grille sur les clichés
- Distorsion minime du col fémoral

Critères de bonne exposition

- Bon contraste osseux (trabéculations osseuses visibles)
- Visualisation des contours des parties molles
- Absence de flou cinétique

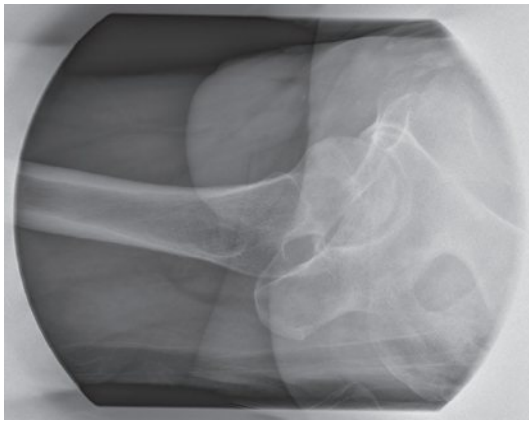

Fig. 5.23. Hanche, incidence de profil chirurgical.

Incidence évaluée le (date) : _____
par (nom du tuteur/référent) : _____
à (intitulé du lieu) : _____

Paratger Le Site www.lemanip.com Tout Est Gratuit

www.Lemanip.com

Hanche de faux profil selon Lequesne (oblique en charge) – Réalisation

Incidence complémentaire***

Intérêt :

En rhumatologie, étude de l'articulation dans un plan antéropostérieur. Permet des mesures coxométriques. L'analyse doit pouvoir être comparative (nécessité de réaliser un cliché droit et un gauche).

Fig. 5.24. Positionnement et centrage – Hanche, incidence de faux profil selon Lequesne.

Matériels et accessoires

- Cassette (ERLM) 30 × 40 cm en paysage ou capteur plan (CP). Le format doit être suffisamment grand pour pouvoir contenir l'image des deux têtes fémorales
- Grille
- Cône localisateur offrant un champ de vue suffisant (pas de cône si présence de prothèse de hanche)

Position du patient et du membre

- Déchaussé le patient est debout, d'abord placé en profil vrai, le côté à examiner contre la plaque, l'axe du pied (2e métatarsien) parallèle au bord du Potter ou de la table verticalisée. Puis la position du membre inférieur restant dans la même position sans bouger, le patient fait pivoter son bassin de 25° vers l'arrière. Ainsi le plan postérieur du patient réalise un angle de 65° avec le plan d'appui (détecteur). Les deux pieds forment alors un angle droit, talon contre talon

Position du tube et centrage

- RD horizontal, centré au milieu du pli inguinal controlatéral

DFD :

100 à 110 cm

Paratger Le Site www.lemanip.com Tout Est Gratuit

www.Lemanip.com

Collimation :

Diaphragmer au maximum mais on doit retrouver les deux têtes fémorales sur le cliché

Attitude respiratoire :

Apnée

Paramètres techniques : kV : 70 ± 5

	Détecteur (type/modèle)	Foyer (PF,GF)	kV	mAs	GAD (Oui/non)	Cellules (aucune, centrale, latérales)	DFD (cm)	PDS affiché (cGy.cm²)
S								
M								
L								

Hanche de faux profil selon Lequesne (oblique en charge) – Critères de réussite

Incidence complémentaire***

Critères de champs

- Parties proximales des deux fémurs

Critères de positionnement

- Le bord postérieur du grand trochanter se projette en arrière du bord postérieur du col fémoral
- Aspect arrondi du bord antérieur du grand trochanter
- Aspect peu saillant du petit trochanter
- Nécessité d'avoir sur le cliché la hanche controlatérale (contre-faux profil de Laredo)
- On doit pouvoir placer virtuellement une tête fémorale dans l'espace délimité par les deux têtes fémorales

Critères de bonne exposition

- Bon contraste osseux (trabéculations osseuses visibles)
- Visualisation des contours des parties molles
- Absence de flou cinétique

 Paratger Le Site www.lemanip.com Tout Est Gratuit

Paratger Le Site www.lemanip.com Tout Est Gratuit

www.Lemanip.com

Fig. 5.25. Hanche, faux profil selon Lequesne.

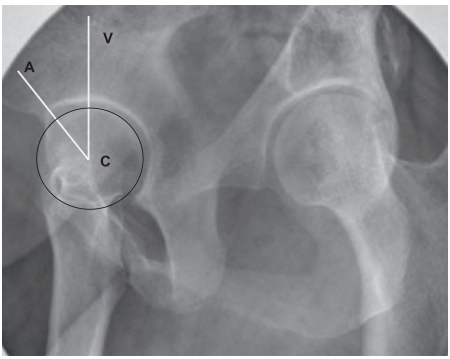

Fig. 5.26. Hanche, faux profil selon Lequesne avec construction de l'angle de couverture antérieure. Angle de couverture antérieure = angle VCA formé par la verticale (V) passant par le centre (C) de la tête fémorale et celle passant par le point le plus antérieur (A) de la ligne dense souschondrale de l'acétabulum.
Normal : supérieur à 25°.
Dysplasique : inférieur à 20°.
Limite : entre 20° et 25°.

Incidence évaluée le (date) : _____
par (nom du tuteur/référent) : _____
à (intitulé du lieu) : _____

Paratger Le Site www.lemanip.com Tout Est Gratuit

Paratger Le Site www.lemanip.com Tout Est Gratuit
www.Lemanip.com

Bassin de face (AP) – Réalisation

Incidence fondamentale****

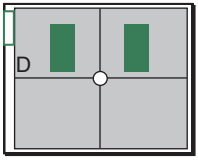

Doit comprendre fémur proximal, ceinture pelvienne, sacrum et coccyx.

Attention :
Ne pas essayer de tourner les membres si une fracture de hanche est suspectée.

- Cassette (ERLM) 35 × 43 en paysage ou capteur plan (CP)
- Grille
- Protection plombée pour le patient

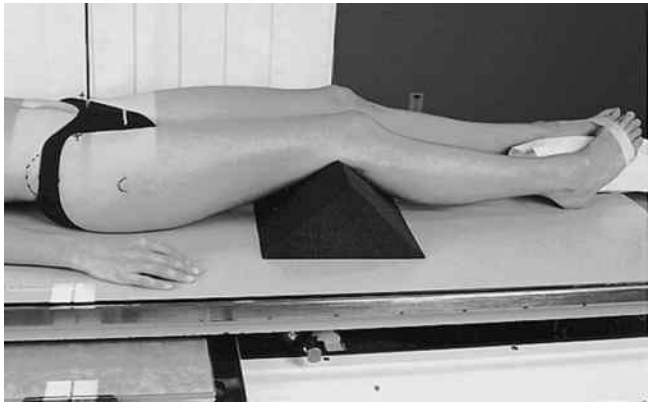

Fig. 5.27. Positionnement et centrage – Bassin, incidence de face (AP).

Position du patient et du membre

- Décubitus dorsal (patient traumatisé) ou debout (bilan rhumatologique : mise en évidence de la bascule du bassin), bassin centré sur la ligne médiane, membres en extension
- Les pieds, genoux et membres en rotation interne symétrique de 15° (s'aider si nécessaire d'un coussin). Mettre un support sous les genoux aux fins de confort

 Paratger Le Site www.lemanip.com Tout Est Gratuit

Paratger Le Site www.lemanip.com Tout Est Gratuit

www.Lemanip.com

- S'assurer de l'absence de rotation du bassin (EIAS à égale distance de la table)
- **Protège-gonades pour les hommes**

Position du tube et centrage

- RD vertical (patient couché) ou horizontal (patient debout) centré sur la ligne médiane, deux travers de doigts au-dessus du bord supérieur de la symphyse pubienne ou deux travers de doigts au-dessous des épines iliaques antérosupérieures

DFD :

100 à 110 cm

Collimation :

Sur les quatre côtés en incluant le bassin en entier

Attitude respiratoire :

Apnée

Paramètres techniques : kV : 80 ± 5 (ou 90 ± 5 pour atténuer l'irradiation)

	Détecteur (type/modèle)	Foyer (PF,GF)	kV	mAs	GAD (Oui/non)	Cellules (aucune, centrale, latérales)	DFD (cm)	PDS affiché (cGy.cm²)
S								
M								
L								

Paratger Le Site www.lemanip.com Tout Est Gratuit

Paratger Le Site www.lemanip.com Tout Est Gratuit

www.Lemanip.com

Bassin de face (AP) – Critères de réussite

Incidence fondamentale****

Critères de champs

- Ceinture pelvienne, L5, sacrum, coccyx et fémur proximal
- Matériel orthopédique en entier (si présent)

Position

- L'axe du sacrum et celui de la symphyse pubienne sont sur la même verticale
- Aspect symétrique des foramens obturés et des ailes iliaques
- Hanches symétriques et de face : petit trochanter barré par la corticale médiale de la diaphyse fémorale

Critères de bonne exposition

- Bon contraste osseux (trabéculations osseuses visibles)
- Visualisation des contours des parties molles
- Absence de flou cinétique

Fig. 5.28. Bassin incidence de face (AP).

Incidence évaluée le (date) : _____
par (nom du tuteur/référent) : _____
à (intitulé du lieu) : _____

 Paratger Le Site www.lemanip.com Tout Est Gratuit

www.Lemanip.com
Paratger Le Site www.lemanip.com Tout Est Gratuit

Bassin, incidence oblique postérieure (trois quarts alaire et obturateur) – Réalisation (méthode de Judet)

Incidence spécifique**

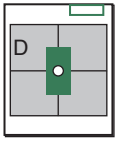

Note :
Les deux côtés sont généralement pris en comparatif soit en trois quarts alaire, soit en trois quarts obturateur. Choisir un format de détecteur large comprenant les deux hanches.

- Cassette (ERLM) 36 × 43 cm en paysage ou capteur plan (CP)
- Grille
- Protection plombée pour le patient

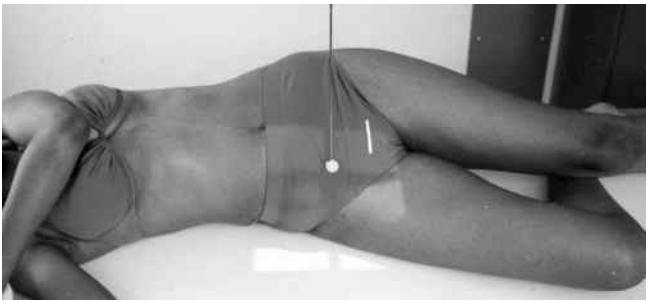

Fig. 5.29. Positionnement et centrage – Patient en OPD : incidence en trois quarts alaire droit (donc trois quarts obturateur à gauche).

Position du patient et du membre

- Trois quarts alaire : patient en oblique postérieure de 45° du côté considéré, exemple en OPD : on obtient une vue alaire du côté droit et en même temps une vue obturatrice du côté opposé (gauche)
- Trois quarts obturateur : patient en oblique postérieure de 45° du côté opposé, exemple en OPD : on obtient une vue obturatrice du côté gauche et en même temps une vue alaire du côté droit
- Placer un support de 45° sous le côté surélevé ; positionner bras et membres comme montré pour maintenir cette position

Paratger Le Site www.lemanip.com Tout Est Gratuit

Paratger Le Site www.lemanip.com Tout Est Gratuit

www.Lemanip.com

Position du tube et centrage

- RD vertical centré de manière à projeter le bassin au centre du détecteur

DFD :

100 à 110 cm

Collimation :

Quatre côtés sur la région à examiner

Attitude respiratoire :

Apnée

Paramètres techniques : kV : 80 ± 5

	Détecteur (type/modèle)	Foyer (PF,GF)	kV	mAs	GAD (Oui/non)	Cellules (aucune, centrale, latérales)	DFD (cm)	PDS affiché ($cGy.cm^2$)
S								
M								
L								

Bassin, incidence oblique postérieure (trois quarts alaire et obturateur) – Critères de réussite (méthode de Judet)

Incidence spécifique**

Critères de champs

- **Côté non surélevé** : anneau antérieur de l'acétabulum et colonne ilio-ischiatique postérieure
- **Côté surélevé** : anneau postérieur de l'acétabulum et colonne iliopubienne antérieure

Critères de positionnement

- **Côté non surélevé** : aile iliaque déroulée et trou obturateur fermé
- **Côté surélevé** : aile iliaque raccourcie et trou obturateur ouvert

 Paratger Le Site www.lemanip.com Tout Est Gratuit

Paratger Le Site www.lemanip.com Tout Est Gratuit

www.Lemanip.com

Fig. 5.30. Positionnement et centrage –
Patient en OPD : incidence en 3/4 alaire à droite donc 3/4 obturateur à gauche.

Incidence évaluée le (date) : _____
par (nom du tuteur/référent) : _____
à (intitulé du lieu) : _____

Critères de bonne exposition

- Bon contraste osseux (trabéculations osseuses visibles)
- Visualisation des contours des parties molles
- Absence de flou cinétique

Paratger Le Site www.lemanip.com Tout Est Gratuit

Paratger Le Site www.lemanip.com Tout Est Gratuit

Hanches de face (AP) et profil en pédiatrie – Réalisation

Incidence fondamentale****

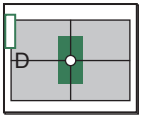

Attention :

Ne pas effectuer un profil « en grenouille » en cas de suspicion de pathologie de la hanche, à moins qu'il ne soit indiqué par un médecin après étude du cliché (AP) du bassin.

- Cassette (ERLM) : format déterminé par la taille du patient ; détecteur en paysage ou capteur plan (CP)
- Travail en direct sinon grille si épaisseur > 10 cm
- Protection plombée adaptée au patient

Fig. 5.31. Positionnement et centrage – Hanches, incidence de profil « en grenouille ».

Position du patient et du membre

Face (AP) et profil

- Décubitus dorsal, bassin centré sur le RD et le détecteur ; utiliser un **protège-gonades chez le garçon et la fille**. (Utiliser un protège-ovaires de taille appropriée chez la fille en s'assurant qu'il ne cache pas les hanches.)
- Immobiliser les bras et la partie supérieure du corps avec des sacs de sable, des bandes ou une sangle de compression si nécessaire

Face (AP) :

Étendre les membres, en rotation interne de 15°

 Paratger Le Site www.lemanip.com Tout Est Gratuit

Paratger Le Site www.lemanip.com Tout Est Gratuit

www.lemanip.com

Profil « en grenouille » :
Fléchir les genoux et hanches, pieds joints et membres en abduction, sécuriser à l'aide de bandes et de sacs de sable

Position du tube et centrage
- RD vertical
- Centrage au niveau des hanches

DFD :
100 à 110 cm

Collimation :
Aux limites du bassin

Attitude respiratoire :
Lors de l'inspiration profonde si pleurs

Paramètres techniques : kV : direct 65 ± 5; avec grille : 75 ± 5

	Détecteur (type/modèle)	Foyer (PF,GF)	kV	mAs	GAD (Oui/non)	Cellules (aucune, centrale, latérales)	DFD (cm)	PDS affiché (cGy.cm²)
S								
M								
L								

Hanches de face (AP) et profil en pédiatrie – Critères de réussite

Incidence fondamentale****

Critères de champs
- Visualisation des deux hanches simultanément (radioprotection)

Critères de positionnement
- Voir Critères de positionnement des hanches de face et de profil p. 246 et 249

Critères de bonne exposition
- Bon contraste osseux (trabéculations osseuses visibles)
- Visualisation des contours des parties molles
- Absence de flou cinétique

Paratger Le Site www.lemanip.com Tout Est Gratuit

Paratger Le Site www.lemanip.com Tout Est Gratuit

www.Lemanip.com

Fig. 5.32. Hanches de face en pédiatrie.

Incidence évaluée le (date) : _____
par (nom du tuteur/référent) : _____
à (intitulé du lieu) : _____

Fig. 5.33. Hanches de profil, incidence en « grenouille ».

Incidence évaluée le (date) : _____
par (nom du tuteur/référent) : _____
à (intitulé du lieu) : _____

 Paratger Le Site www.lemanip.com Tout Est Gratuit

Paratger Le Site www.lemanip.com Tout Est Gratuit

Chapitre 6

Colonne vertébrale

- Foramens intervertébraux et articulations zygapophysaires 269

Colonne cervicale

❒ Colonne cervicale de face (AP) – Réalisation 270
❒ Colonne cervicale de profil – Réalisation 274
❒ Colonne cervicale en incidence oblique (double obliquité) – Réalisation 277
❒ Colonne cervicale en incidence dynamique (hyperflexion – hyperextension) – Réalisation 280
❒ C1-C2 (atlas-axis) de face « bouche ouverte » – Réalisation 284
❒ Incidence de face pour la dent de l'axis (odontoïde) (AP) – Réalisation (AP : méthode de Fuchs) 287
❒ Colonne cervicothoracique en incidence de profil – Réalisation Position du « nageur » (méthode de Twining), région C4-T3 ... 290
❒ Colonne cervicale, bilan pour traumatisme 293

Colonne thoracique

❒ Colonne thoracique de face (AP) – Réalisation... 296
❒ Colonne thoracique de profil – Réalisation..... 299

Colonne lombaire

❒ Colonne lombaire, incidence selon de Sèze (PA) – Réalisation (incidence thoraco-lombo-pelvi-fémorale de de Sèze) 302
❒ Colonne lombaire de face (AP) – Réalisation 305
❒ Colonne lombaire de profil – Réalisation 309
❒ Colonne lombaire en incidence oblique (AP) – Réalisation 312
❒ Colonne lombosacrée (L5/S1) de profil – Réalisation..... 317
❒ Colonne lombosacrée (L5/S1) de face (AP) – Réalisation 320

Sacrum et coccyx

❒ Sacrum de face (AP) – Réalisation 323
❒ Coccyx de face (AP) – Réalisation 326
❒ Sacrum (et coccyx) de profil – Réalisation..... 329
❒ Coccyx de profil – Réalisation 332

© 2019, Elsevier Masson SAS. Tous droits réservés
Paratger Le Site www.lemanip.com Tout Est Gratuit

Paratger Le Site www.lemanip.com Tout Est Gratuit

www.Lemanip.com

Articulations sacro-iliaques

❒ Articulations sacro-iliaques de face (AP), incidence bilatérale – Réalisation 334

❒ Articulation sacro-iliaque, incidence en oblique postérieure – Réalisation....337

 Paratger Le Site www.lemanip.com Tout Est Gratuit

www.Lemanip.com
Paratger Le Site www.lemanip.com Tout Est Gratuit

Foramens intervertébraux et articulations zygapophysaires

Certaines incidences de profil et obliques montrent mieux ces foramens importants et les articulations rachidiennes, comme indiqué ci-dessous.

	Articulations zygapophysaires	Foramens intervertébraux
Colonne cervicale	Profil	Oblique postérieure à 45° (côté éloigné du détecteur)
Colonne thoracique	Oblique postérieure à 70° (côté éloigné du détecteur)	Profil
Colonne lombaire	Oblique postérieure à 45° (côté le plus proche du détecteur)	Profil

Paratger Le Site www.lemanip.com Tout Est Gratuit

www.Lemanip.com

Colonne cervicale de face (AP) – Réalisation

Incidence fondamentale****

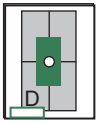

- Cassette (ERLM) 18 × 24 cm en portrait ou capteur plan (CP)
- Grille
- Cône localisateur
- Protection plombée pour le patient

Position du patient

- Décubitus dorsal ou station verticale (patient assis ou debout déchaussé), centrer le plan sagittal médian sur le RD (et sur la ligne de centrage du détecteur)
- Soulever légèrement si nécessaire le menton pour que le RD incliné superpose le corps de la mandibule sur la base du crâne (éviter que la mandibule ne se superpose plus sur C1-C2)
- Centrer le détecteur sur la projection du RD

Fig. 6.1. Positionnement et centrage – Colonne cervicale, incidence de face, debout (AP).

Paratger Le Site www.lemanip.com Tout Est Gratuit

Paratger Le Site www.lemanip.com Tout Est Gratuit

www.Lemanip.com

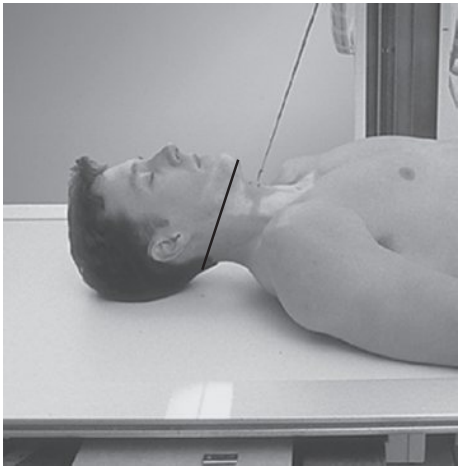

Fig. 6.2 Positionnement et centrage – Colonne cervicale, incidence de face, décubitus dorsal (AP).

Position du tube et centrage

- RD incliné de 15°–20° en caudocrânial, point d'entrée C5 (bord inférieur du cartilage thyroïde)

DFD :

100 à 110 cm

Collimation :

Diaphragmer sur les quatre côtés de la région de la colonne cervicale

Attitude respiratoire :

Apnée et ne pas déglutir

Paratger Le Site www.lemanip.com Tout Est Gratuit

Paratger Le Site www.lemanip.com Tout Est Gratuit

Paramètres techniques : kV : 70 ± 5

	Détecteur (type/modèle)	Foyer (PF,GF)	kV	mAs	GAD (Oui/non)	Cellules (aucune, centrale, latérales)	DFD (cm)	PDS affiché (cGy.cm²)
S								
M								
L								

Colonne cervicale de face (AP) – Critères de réussite

Incidence fondamentale****

Critères de champs

- Visualisation des corps vertébraux et articulations intervertébrales de C3 à T2

Critères de positionnement

- Ligne des épineuses en projection médiane
- Position symétrique de la mandibule
- Bonne visibilité des interlignes articulaires de C3-C4 à C7-T1
- Position médiane de la trachée

Critères de bonne exposition

- Bon contraste osseux (trabéculations osseuses visibles)
- Visualisation des contours des parties molles
- Absence de flou cinétique

 Paratger Le Site www.lemanip.com Tout Est Gratuit

Paratger Le Site www.lemanip.com Tout Est Gratuit

www.Lemanip.com

Fig. 6.3. Colonne cervicale en incidence de face (AP).

Incidence évaluée le (date) : _____
par (nom du tuteur/référent) : _____
à (intitulé du lieu) : _____

Paratger Le Site www.lemanip.com Tout Est Gratuit

Paratger Le Site www.lemanip.com Tout Est Gratuit

Colonne cervicale de profil – Réalisation

Incidence fondamentale****

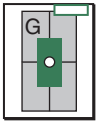

- Cassette (ERLM) 18 × 24 cm en portrait ou capteur plan (CP)
- Grille
- Protection plombée pour le patient
- Cône localisateur

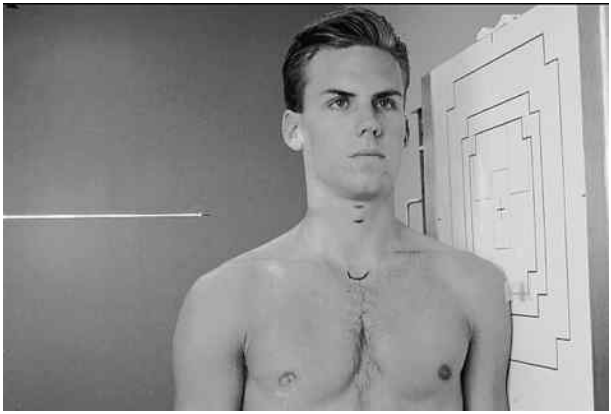

Fig. 6.4. Positionnement et centrage – Colonne cervicale, incidence de profil.

Position du patient

- Verticale (debout ou assis pour une meilleure stabilité) de profil, colonne cervicale alignée et centrée sur le RD (et sur la ligne centrale du détecteur)
- Bord supérieur du détecteur à ≈ 3–5 cm au-dessus du conduit auditif externe (CAE)
- Lever légèrement le menton (pour éloigner les angles de la mandibule de la colonne)
- Épaules relâchées et abaissées de façon symétrique (des poids dans chaque main peuvent être nécessaires pour visualiser C7)
- Une contention de la tête peut être nécessaire

 Paratger Le Site www.lemanip.com Tout Est Gratuit

www.lemanip.com
Paratger Le Site www.lemanip.com Tout Est Gratuit

Note :
Voir page 291 pour le profil du « nageur » si C7 n'est pas visualisé.

Position du tube et centrage

- RD horizontal centré au niveau de C4, en pratique entre l'angle mandibulaire et l'épaule deux travers de doigts en avant de la ligne des processus épineux

DFD

- 150–180 cm (Une plus grande DFD présente un double intérêt : limiter l'agrandissement dû à l'éloignement de la colonne par rapport au détecteur et mieux visualiser C7 du fait de la moindre divergence des rayons.)

Collimation :

Diaphragmer aux quatre côtés de la zone d'intérêt

Attitude respiratoire :

Prise du cliché en fin d'expiration complète et ne pas déglutir

Paramètres techniques : kV : 75 ± 5

	Détecteur (type/modèle)	Foyer (PF,GF)	kV	mAs	GAD (Oui/non)	Cellules (aucune, centrale, latérales)	DFD (cm)	PDS affiché (cGy.cm²)
S								
M								
L								

Paratger Le Site www.lemanip.com Tout Est Gratuit

Paratger Le Site www.lemanip.com Tout Est Gratuit

Colonne cervicale de profil – Critères de réussite

Incidence fondamentale****

Critères de champs

- Visualisation de l'ensemble de la colonne cervicale C1 à C7 (au minimum)

Critères de positionnement

- Superposition des angles mandibulaires
- Superposition des articulations zygapophysaires droites et gauches
- Dégagement de tous les interlignes discaux et zygapophysaires
- Pas de superposition de la mandibule sur la colonne cervicale
- Visualisation de C7 voire T1

Critères de bonne exposition

- Bon contraste osseux (trabéculations osseuses visibles) notamment au niveau cervical inférieur et thoracique haut
- Visualisation des contours des parties molles
- Absence de flou cinétique

Fig. 6.5. Colonne cervicale de profil.

Incidence évaluée le (date) : _____
par (nom du tuteur/référent) : _____
à (intitulé du lieu) : _____

Paratger Le Site www.lemanip.com Tout Est Gratuit

www.Lemanip.com
Paratger Le Site www.lemanip.com Tout Est Gratuit

Colonne cervicale en incidence oblique (double obliquité) – Réalisation

Incidence complémentaire***

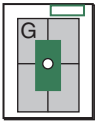

Les obliques droite et gauche sont prises pour comparaison sur deux détecteurs (oblique postérieure ou antérieure); **l'oblique antérieure délivre moins de dose à la thyroïde**.

- Cassette (ERLM) 18 × 24 cm en portrait ou capteur plan (CP)
- Grille
- Cône localisateur
- Protection plombée pour le patient

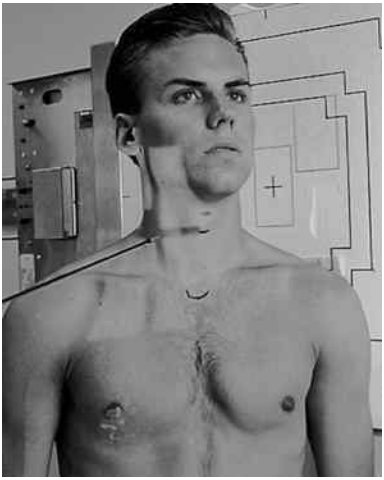

Fig. 6.6. Positionnement et centrage – Colonne cervicale en incidence oblique postérieure gauche.
Elle permet de visualiser les foramens intervertébraux droits.

Position du patient

- Verticale préférée (debout ou mieux assis pour plus de stabilité), en oblique postérieure du côté à examiner, torse en entier et tête tournée de 45° par rapport au détecteur, colonne cervicale alignée au RD (et sur la ligne de centrage du RI)

Paratger Le Site www.lemanip.com Tout Est Gratuit

Paratger Le Site www.lemanip.com Tout Est Gratuit

- Lever légèrement le menton, regarder droit devant, épaules tombantes (traction obtenue par des poids dans les mains)
- Centrer le détecteur sur la projection du RD

Position du tube et centrage

- RD ascendant incliné de 15°–20°
- Centrage sur la face latérale du cou pour entrer au niveau de C4

DFD :

100 à 110 cm

Collimation :

Diaphragmer strictement à la région de la colonne cervicale

Attitude respiratoire :

Apnée et ne pas déglutir

Paramètres techniques : kV : 70 ± 5

	Détecteur (type/modèle)	Foyer (PF,GF)	kV	mAs	GAD (Oui/non)	Cellules (aucune, centrale, latérales)	DFD (cm)	PDS affiché (cGy.cm²)
S								
M								
L								

Colonne cervicale en incidence oblique (double obliquité) – Critères de réussite

Incidence complémentaire***

Critères de champs

- Visualisation de l'ensemble de la colonne cervicale depuis la base du crâne jusqu'aux premières vertèbres thoraciques

Critères de positionnement

- Foramens intervertébraux uniformément dégagés et pédicules de profil

 Paratger Le Site www.lemanip.com Tout Est Gratuit

Paratger Le Site www.lemanip.com Tout Est Gratuit

www.Lemanip.com

Critères de bonne exposition

- Bon contraste osseux (trabéculations osseuses visibles)
- Visualisation des contours des parties molles
- Absence de flou cinétique

Fig. 6.7. Colonne cervicale en incidence oblique.
Ici en OPG : permet de visualiser les foramens intervertébraux droits.

Incidence évaluée le (date) : _____
par (nom du tuteur/référent) : _____
à (intitulé du lieu) : _____

Paratger Le Site www.lemanip.com Tout Est Gratuit

www.Lemanip.com
Paratger Le Site www.lemanip.com Tout Est Gratuit

Colonne cervicale en incidence dynamique (hyperflexion – hyperextension) – Réalisation

Incidence complémentaire***

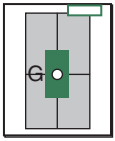

Attention :

contre-indiqué chez les patients avec possible traumatisme

- Cassette (ERLM) 24 × 30 en portrait ou capteur plan (CP)
- Grille
- Protection plombée pour le patient



Fig. 6.8. Positionnement et centrage – Colonne cervicale, incidence dynamique en hyperflexion.

Paratger Le Site www.lemanip.com Tout Est Gratuit

Paratger Le Site www.lemanip.com Tout Est Gratuit

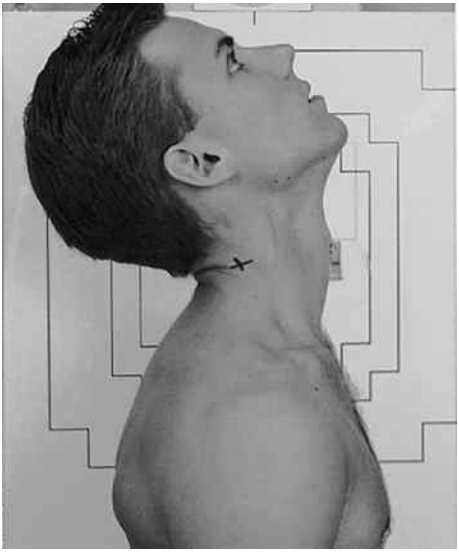

Fig. 6.9. Positionnement et centrage – Colonne cervicale, incidence dynamique en hyperextension.

Position du patient

- Verticale préférée (assis ou debout) de profil, colonne cervicale alignée sur le RD (et la ligne de centrage sur le détecteur)
- Épaules relâchées et abaissées autant que possible (utiliser des sacs de sable ou des poids)

Hyperflexion :

Abaisser le menton pour toucher si possible le thorax, dans un mouvement d'enroulement de la tête

Hyperextension :

Relever le menton aussi haut que possible (s'assurer que le rachis cervical en totalité est inclus dans les deux incidences)

Position du tube et centrage

- RD horizontal centré sur C4 (à mi-distance entre l'angle mandibulaire et le haut de l'épaule)

Paratger Le Site www.lemanip.com Tout Est Gratuit

Paratger Le Site www.lemanip.com Tout Est Gratuit

www.Lemanip.com

DFD :
150 à 180 cm

Collimation :
À la région de la colonne cervicale

Attitude respiratoire :
Prise du cliché en fin d'expiration complète

Paramètres techniques : kV : 75 ± 5

	Détecteur (type/modèle)	Foyer (PF,GF)	kV	mAs	GAD (Oui/non)	Cellules (aucune, centrale, latérales)	DFD (cm)	PDS affiché (cGy.cm²)
S								
M								
L								

 Paratger Le Site www.lemanip.com Tout Est Gratuit

Paratger Le Site www.lemanip.com Tout Est Gratuit

Colonne cervicale en incidence dynamique (hyperflexion – hyperextension) – Critères de réussite

Incidence complémentaire***

Critères de champs

- Visualisation de l'ensemble de la colonne cervicale

Critères de positionnement

- **Hyperflexion** : processus épineux bien dégagés
- **Hyperextension** : processus épineux très proches

Critères de bonne exposition

- Bon contraste osseux (trabéculations osseuses visibles)
- Visualisation des contours des parties molles
- Absence de flou cinétique

Fig. 6.10. Colonne cervicale en incidences dynamiques : hyperflexion (A) et hyperextension (B).

Incidence évaluée le (date) : _____
par (nom du tuteur/référent) : _____
à (intitulé du lieu) : _____

Paratger Le Site www.lemanip.com Tout Est Gratuit

Paratger Le Site www.lemanip.com Tout Est Gratuit

C1-C2 (atlas-axis) de face « bouche ouverte » – Réalisation

Incidence complémentaire***

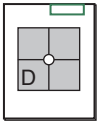

- Cassette (ERLM) 18 × 24 cm en portrait ou capteur plan (CP)
- Grille
- Cône localisateur
- Pas d'EA du fait du petit champ

Fig. 6.11. Positionnement et centrage – C1-C2 (atlas-axis), incidence de face « bouche ouverte ».

Position du patient

- Décubitus dorsal, patient centré sur le RD et la ligne de centrage
- Ajuster la tête sans ouvrir la bouche, serrer les dents, notamment les incisives supérieures (jonction des lèvres), à aligner avec la base du crâne (pointes des processus mastoïdes)
- Centrer le détecteur sur le RD
- Enfin, avant la prise du cliché, ouvrir largement la bouche sans bouger la tête (vérifier au final l'alignement de la tête)

 Paratger Le Site www.lemanip.com Tout Est Gratuit

Paratger Le Site www.lemanip.com Tout Est Gratuit

www.Lemanip.com

Position du tube et centrage

- RD vertical
- Centrage : au ras des incisives supérieures, à travers la partie moyenne de la bouche ouverte (à C1-C2)

DFD :

100 à 110 cm

Collimation :

Collimation stricte à la région C1-C2

Attitude respiratoire :

Apnée et ne pas déglutir

Paramètres techniques : kV : 75 ± 5

	Détecteur (type/modèle)	Foyer (PF,GF)	kV	mAs	GAD (Oui/non)	Cellules (aucune, centrale, latérales)	DFD (cm)	PDS affiché (cGy.cm²)
S								
M								
L								

Paratger Le Site www.lemanip.com Tout Est Gratuit

www.Lemanip.com
Paratger Le Site www.lemanip.com Tout Est Gratuit

C1-C2 (atlas-axis) de face « bouche ouverte » – Critères de réussite

Incidence complémentaire***

Critères de champs

- Visualisation de l'odontoïde, masses latérales C1, et articulations zygapophysaires C1-C2

Critères de positionnement

- Incisives supérieures et base du crâne superposées
- Axe sagittal médian passant par le milieu de la dent de C2 et du processus épineux de C2

Critères de bonne exposition

- Bon contraste osseux (trabéculations osseuses visibles)
- Limite nette de la dent de l'axis
- Absence de flou cinétique

Fig. 6.12. C1-C2 (atlas-axis), incidence de face « bouche ouverte ».

Incidence évaluée le (date) : _____
par (nom du tuteur/référent) : _____
à (intitulé du lieu) : _____

Paratger Le Site www.lemanip.com Tout Est Gratuit

Paratger Le Site www.lemanip.com Tout Est Gratuit

Incidence de face pour la dent de l'axis (odontoïde) (AP) – Réalisation (AP : méthode de Fuchs)

Incidence spécifique**

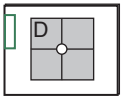

Attention :

À ne pas faire en cas de possible traumatisme cervical.

– Cassette (ERLM) 18 × 24 cm en portrait ou capteur plan (CP)
– Grille
– Cône localisateur
– Pas d'exposition automatique (EA) du fait du petit champ

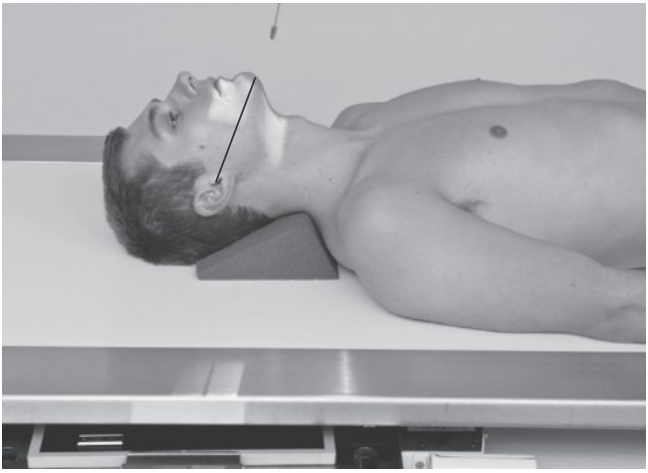

Fig. 6.13. Positionnement et centrage – Incidence de face pour la dent de l'axis (odontoïde).

Position du patient

- Décubitus dorsal ou debout, le plan sagittal médian (PSM) aligné à la ligne de centrage, pas de rotation
- Surélever le menton jusqu'à ce que la ligne menton-méat (LMM) soit presque ⊥ au détecteur (cela peut nécessiter une angulation crâniale du RD si le menton ne peut pas être relevé suffisamment)
- Centrer le détecteur sur la sortie du RD

Paratger Le Site www.lemanip.com Tout Est Gratuit

www.Lemanip.com

Position du tube et centrage

- RD parallèle à la LMM dirigé vers la pointe de la mandibule (AP)

DFD :

100 à 110 cm

Collimation :

Collimation stricte à la région C1-C2

Attitude respiratoire :

Apnée et ne pas déglutir

Paramètres techniques : kV : 75 ± 5

	Détecteur (type/modèle)	Foyer (PF,GF)	kV	mAs	GAD (Oui/non)	Cellules (aucune, centrale, latérales)	DFD (cm)	PDS affiché ($cGy.cm^2$)
S								
M								
L								

Paratger Le Site www.lemanip.com Tout Est Gratuit

Paratger Le Site www.lemanip.com Tout Est Gratuit

Incidence de face pour la dent de l'axis (odontoïde) – Critères de réussite (AP : méthode de Fuchs)

Incidence spécifique**

Critères de champs

- Dent de l'axis, masses latérales C1, et articulations zygapophysaires C1-C2

Critères de positionnement

- Pointe de la mandibule non superposée avec l'odontoïde. Aspect symétrique de la mandibule
- L'odontoïde se projette dans le foramen magnum

Critères de bonne exposition

- Bon contraste osseux (trabéculations osseuses visibles)
- Limite nette de la dent de l'axis
- Absence de flou cinétique

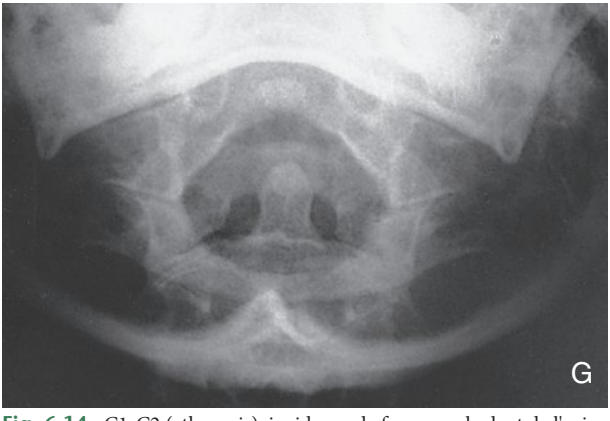

Fig. 6.14. C1-C2 (atlas-axis), incidence de face pour la dent de l'axis (odontoïde) – Face (AP) de Fuchs.

Incidence évaluée le (date) : _____
par (nom du tuteur/référent) : _____
à (intitulé du lieu) : _____

Paratger Le Site www.lemanip.com Tout Est Gratuit

www.Lemanip.com
Paratger Le Site www.lemanip.com Tout Est Gratuit

Colonne cervicothoracique en incidence de profil – Réalisation Position du «nageur» (méthode de Twining), région C4-T3

Incidence spécifique**

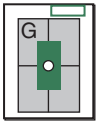

- Cassette (ERLM) 18 × 24 cm ou 24 × 30 cm en portrait ou capteur plan (CP)
- Grille
- Protection plombée pour le patient

Fig. 6.15. Positionnement et centrage – Colonne cervicothoracique en incidence de profil (méthode de Twining).

Position du patient

- De préférence debout, aligner la colonne cervicale sur le RD (et la ligne de centrage du détecteur)
- Élever le bras et l'épaule du côté le plus proche du détecteur et tourner légèrement cette épaule en avant ou en arrière
- Bras opposé pendant, épaule relâchée et abaissée, avec légère rotation de l'épaule opposée (par rapport à l'autre épaule) afin de dégager les têtes humérales des vertèbres. L'incidence peut aussi être réalisée en décubitus latéral avec un bras et une épaule vers le bas et l'autre vers le haut – méthode de Pawlow.

 Paratger Le Site www.lemanip.com Tout Est Gratuit

Paratger Le Site www.lemanip.com Tout Est Gratuit

www.Lemanip.com

Position du tube et centrage

- RD horizontal

DFD :

150–180 cm (limite l'agrandissement)

Collimation :

Diaphragmer strictement à la zone d'intérêt

Attitude respiratoire :

Prise du cliché en fin d'expiration complète et ne pas déglutir

Paramètres techniques : kV : 80 ± 5

	Détecteur (type/modèle)	Foyer (PF,GF)	kV	mAs	GAD (Oui/non)	Cellules (aucune, centrale, latérales)	DFD (cm)	PDS affiché (cGy.cm²)
S								
M								
L								

Paratger Le Site www.lemanip.com Tout Est Gratuit

Colonne cervicothoracique en incidence de profil – Critères de réussite Position du «nageur» (méthode de Twining), région C4-T3

Incidence spécifique**

Critères de champs

- Corps vertébraux de C4 à T3 (au minimum) visualisés

Critères de positionnement

- Têtes humérales à distance du rachis cervical; corps vertébraux de profil

Critères de bonne exposition

- Bon contraste osseux (trabéculations osseuses visibles)
- Visualisation des contours des parties molles
- Absence de flou cinétique

Fig. 6.16. Colonne cervicothoracique en incidence de profil.

Incidence évaluée le (date) : _____
par (nom du tuteur/référent) : _____
à (intitulé du lieu) : _____

Paratger Le Site www.lemanip.com Tout Est Gratuit

www.Lemanip.com

Incidences spécifiques**

Attention :
Ne pas enlever le collier cervical, à moins que le médecin ne l'autorise après avoir vu le cliché de profil à rayon horizontal.

Profil à rayon horizontal

- Cassette (ERLM) 24 × 30 en portrait ou capteur plan (CP)
- Écran ou éventuellement grille
- **DFD** < 180 cm si possible
- **RD** horizontal, centré sur C4 (bord supérieur du cartilage thyroïde) (bord supérieur du détecteur ≈ 3–5 cm au-dessus du CAE)

Fig. 6.17. Profil à rayon horizontal.

Face (AP)

- Abaisser les épaules
- Cassette (ERLM) 24 × 30 cm en portrait ou capteur plan (CP)
- Grille : fixe ou Potter
- **DFD** : 100–120 cm
- **RD** : 15°–20° crânial, point d'entrée C5 (bord inférieur du cartilage thyroïde)

Paratger Le Site www.lemanip.com Tout Est Gratuit

Fig. 6.18. Face (AP).

Obliques

- Cassette (ERLM) 24 × 30 cm en portrait ou capteur plan (CP)
- Grille : fixe ou Potter
- **DFD** : 100–120 cm
- **RD** : 45° en médial (et 15° crânial en l'absence de grille)
- **RD** : point d'entrée niveau de C5

Fig. 6.19. Obliques droite et gauche.

 Paratger Le Site www.lemanip.com Tout Est Gratuit

Paratger Le Site www.lemanip.com Tout Est Gratuit

www.Lemanip.com

Profil du « nageur »

(Incidence optionnelle si besoin de visualiser C7)

- Cassette (ERLM) 24 × 30 cm en portrait ou capteur plan (CP)
- Grille optionnelle
- Élever l'épaule et le bras du côté du détecteur. Abaisser l'épaule opposée
- **DFD** : 100–120 cm
- **RD** : centré sur T1

Fig. 6.20. Profil du « nageur ».

Paratger Le Site www.lemanip.com Tout Est Gratuit

www.Lemanip.com

Colonne thoracique de face (AP) – Réalisation

Incidence fondamentale****

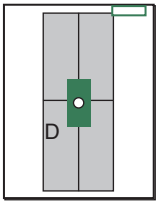

- Cassette (ERLM) 36 × 43 cm en portrait ou capteur plan (CP)
- Grille
- Exposition automatique : cellule centrale
- Pieds vers la cathode (effet talon de l'anode)
- Filtre de compensation en option
- Protection plombée pour le patient

Fig. 6.21. Positionnement et centrage – Colonne thoracique, incidence de face (AP).

Position du patient

- Debout ou en décubitus dorsal, colonne alignée et centrée sur la ligne de centrage, hanches et genoux fléchis afin de diminuer la lordose lombaire (confort)

Paratger Le Site www.lemanip.com Tout Est Gratuit

www.Lemanip.com
Paratger Le Site www.lemanip.com Tout Est Gratuit

- Bord supérieur du détecteur 3 cm au-dessus des épaules
- S'assurer de l'absence de rotation du thorax et du bassin.
  Protège-gonades

Position du tube et centrage

- RD vertical, centré à mi-distance entre l'incisure jugulaire du sternum et le processus xiphoïde (niveau T6)

DFD :

100 à 110 cm

Collimation :

Champ de collimation long et étroit sur le rachis thoracique

Attitude respiratoire :

Prise du cliché en expiration pour obtenir une densité plus uniforme

Paramètres techniques : kV : 80 ± 5

	Détecteur (type/modèle)	Foyer (PF,GF)	kV	mAs	GAD (Oui/non)	Cellules (aucune, centrale, latérales)	DFD (cm)	PDS affiché (cGy.cm²)
S								
M								
L								

Paratger Le Site www.lemanip.com Tout Est Gratuit

www.Lemanip.com
Paratger Le Site www.lemanip.com Tout Est Gratuit

Colonne thoracique de face (AP) – Critères de réussite

Incidence fondamentale****

Critères de champs

- 12 corps vertébraux, articulations intervertébrales et foramens intervertébraux visibles

Critères de positionnement

- Bon dégagement des disques intervertébraux de la colonne thoracique moyenne
- Position médiane de la ligne des épineuses
- Pédicules symétriques et à égale distance de la ligne médiane

Critères de bonne exposition

- Bon contraste osseux (trabéculations osseuses visibles)
- Visualisation des contours des parties molles
- Absence de flou cinétique

Fig. 6.22. Colonne thoracique, incidence de face (AP).

Incidence évaluée le (date) : _____
par (nom du tuteur/référent) : _____
à (intitulé du lieu) : _____

Paratger Le Site www.lemanip.com Tout Est Gratuit

www.Lemanip.com

Incidence fondamentale****

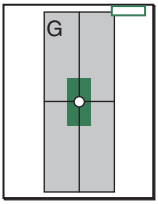

- Cassette (ERLM) 36 × 43 cm en portrait ou capteur plan (CP)
- Grille
- Plaque de plomb en arrière du patient pour réduire le rayonnement diffusé
- Les cellules d'exposition automatique sont désactivées afin de pouvoir sélectionner un temps de pose long (prise du cliché en respiration libre)

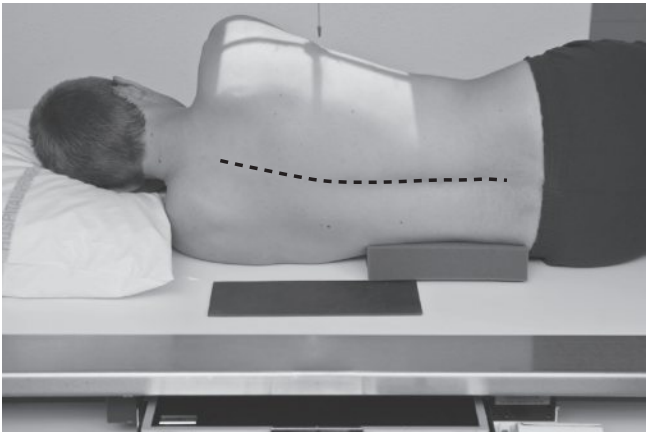

Fig. 6.23. Positionnement et centrage – Colonne thoracique en incidence de profil.

Position du patient

- Debout ou en décubitus latéral, support sous la tête, hanches et genoux fléchis, bras levés et coudes en flexion. Protège-gonades.
- Aligner et centrer la ligne axillaire moyenne sur la ligne de centrage

Paratger Le Site www.lemanip.com Tout Est Gratuit

www.Lemanip.com

- Bord supérieur du détecteur 3 cm au-dessus des épaules ; pas de rotation
- Des supports doivent être placés si besoin sous la partie basse du dos afin de redresser et d'aligner la colonne en parallèle au plan de la table. (Une légère incurvation normale assurant une divergence des rayons est utile.)

Position du tube et centrage

- RD vertical, centré sur T6 soit deux travers de doigts sous le pli axillaire et quatre travers de doigts en avant du plan postérieur

DFD :

100 à 110 cm

Collimation :

Champ de collimation long et étroit sur la colonne thoracique

Attitude respiratoire :

Une respiration libre permet d'effacer les côtes

Paramètres techniques : kV : 80 ± 5

	Détecteur (type/modèle)	Foyer (PF,GF)	kV	mAs	GAD (Oui/non)	Cellules (aucune, centrale, latérales)	DFD (cm)	PDS affiché (cGy.cm²)
S								
M								
L								

 Paratger Le Site www.lemanip.com Tout Est Gratuit

Paratger Le Site www.lemanip.com Tout Est Gratuit

Colonne thoracique de profil – Critères de réussite

Incidence fondamentale****

Critères de champs

- Visualisation de la colonne thoracique en entier : 12 corps vertébraux, articulations intervertébrales et foramens intervertébraux

Critères de positionnement

- Bonne visibilité des foramens intervertébraux
- Aspect linéaire des plateaux vertébraux

Critères de bonne exposition

- Bon contraste osseux (trabéculations osseuses visibles)
- Visualisation des contours des parties molles
- Un flou cinétique « voulu » par la respiration libre permet d'effacer les côtes

Fig. 6.24. Colonne thoracique en incidence de profil.

Incidence évaluée le (date) : _____
par (nom du tuteur/référent) : _____
à (intitulé du lieu) : _____

Paratger Le Site www.lemanip.com Tout Est Gratuit

Paratger Le Site www.lemanip.com Tout Est Gratuit

Colonne lombaire, incidence selon de Sèze (PA) – Réalisation (incidence thoraco-lombo-pelvi-fémorale de de Sèze)

Incidence fondamentale****

Note :
Cliché de débrouillage utile dans le cadre de la médecine du sport et la médecine scolaire (dépistage de troubles de la statique).

Matériels et accessoires

- Cassette (ERLM) 35 × 43 cm en portrait ou capteur plan (CP)
- Grille

Fig. 6.25. Positionnement et centrage – Colonne lombaire, incidence selon de Sèze (PA).

 Paratger Le Site www.lemanip.com Tout Est Gratuit

Paratger Le Site www.lemanip.com Tout Est Gratuit

www.Lemanip.com

Position du patient

- Debout, déchaussé face antérieure de l'abdomen contre le détecteur. Protège-gonades
- Appui bipodal, membres inférieurs en extension
- Bras légèrement écartés

Position du tube et centrage

- RD horizontal, centré à un à deux travers de doigts au-dessus des crêtes iliaques

DFD :

150 cm

Collimation :

Champ ouvert tant en hauteur qu'en largeur, diaphragmer aux limites du détecteur

Attitude respiratoire :

Une respiration libre permet d'effacer les côtes

Paramètres techniques : kV : 80 ± 5

	Détecteur (type/modèle)	Foyer (PF,GF)	kV	mAs	GAD (Oui/non)	Cellules (aucune, centrale, latérales)	DFD (cm)	PDS affiché (cGy.cm²)
S								
M								
L								

Colonne lombaire en incidence selon de Sèze (PA) – Critères de réussite (incidence thoraco-lombo-pelvi-fémorale de de Sèze)

Incidence fondamentale****

Critères de champs

- Champs incluant en haut les dernières vertèbres thoraciques, la région sacrée, les articulations sacro-iliaques et coxofémorales en bas

Paratger Le Site www.lemanip.com Tout Est Gratuit

Paratger Le Site www.lemanip.com Tout Est Gratuit

www.Lemanip.com

Position

- Aspect linéaire des plateaux vertébraux
- Ombre des muscles psoas visible
- Lignes des épineuses médianes, pédicules symétriques et à égale distance de la ligne médiane
- Pas de rotation évidente

Critères de bonne exposition

- Bon contraste osseux (trabéculations osseuses visibles)
- Visualisation des contours des parties molles
- Absence de flou cinétique

Fig. 6.26. Colonne lombaire, incidence selon de Sèze (PA).

Incidence évaluée le (date) : _____
par (nom du tuteur/référent) : _____
à (intitulé du lieu) : _____

Paratger Le Site www.lemanip.com Tout Est Gratuit

www.Lemanip.com

Colonne lombaire de face (AP) – Réalisation

Incidence fondamentale****

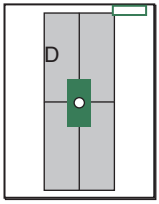

Note :
Peut être pris en PA pour mieux dégager les espaces intervertébraux en raison de la divergence des rayons.

- Cassette (ERLM) 36 × 43 cm en portrait ou capteur plan (CP)
- Grille
- Protection plombée pour le patient

Fig. 6.27. Positionnement et centrage – Colonne lombaire en incidence de face (AP).

Position du patient

- Debout déchaussé ou décubitus dorsal (en fonction de la clinique du patient), colonne alignée sur la ligne de centrage
- Hanches et genoux fléchis (pour réduire la lordose)
- Pas de rotation (EIAS à la même distance avec la table)
- Centrer le détecteur sur le RD

Position du tube et centrage

- RD vertical (patient couché) ou horizontal (patient debout) à ≈ 2,5 cm au-dessus de la crête iliaque (L3) ; ou centré sur la crête pour un détecteur 36 × 43 cm

Paratger Le Site www.lemanip.com Tout Est Gratuit

www.Lemanip.com

Fig. 6.28. Positionnement et centrage – Colonne lombaire en incidence de face debout (PA).

DFD :
100 à 110 cm

Collimation :
Longue et étroite sur la région de la colonne lombaire

Attitude respiratoire :
Prise du cliché en fin d'expiration

 Paratger Le Site www.lemanip.com Tout Est Gratuit

Paratger Le Site www.lemanip.com Tout Est Gratuit

www.Lemanip.com

Paramètres techniques : kV : 80 ± 5

	Détecteur (type/modèle)	Foyer (PF,GF)	kV	mAs	GAD (Oui/non)	Cellules (aucune, centrale, latérales)	DFD (cm)	PDS affiché (cGy.cm²)
S								
M								
L								

Colonne lombaire de face (AP) – Critères de réussite

Incidence fondamentale****

Critères de champs

- Champs incluant la jonction T12/L1 jusqu'à la région sacrée incluant latéralement les processus transverses et les articulations sacro-iliaques

Position

- Aspect linéaire des plateaux vertébraux
- Interlignes intersomatiques visibles jusqu'à L4-L5
- Lignes des épineuses médianes, pédicules symétriques et à égale distance de la ligne médiane
- Pas de rotation évidente

Critères de bonne exposition

- Bon contraste osseux (trabéculations osseuses visibles)
- Visualisation des contours des parties molles
- Absence de flou cinétique

Paratger Le Site www.lemanip.com Tout Est Gratuit

Paratger Le Site www.lemanip.com Tout Est Gratuit

www.Lemanip.com

Fig. 6.29. Colonne lombaire en incidence de face (AP).

Incidence évaluée le (date) : _____
par (nom du tuteur/référent) : _____
à (intitulé du lieu) : _____

 Paratger Le Site www.lemanip.com Tout Est Gratuit

www.Lemanip.com

Incidence fondamentale****

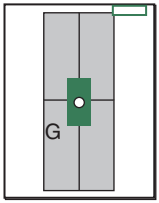

- Cassette (ERLM) 35 × 43 cm en paysage ou capteur plan (CP)
- Grille
- Pieds du côté de la cathode (effet talon et radioprotection)
- Plaques de plomb sur la table, en arrière du patient

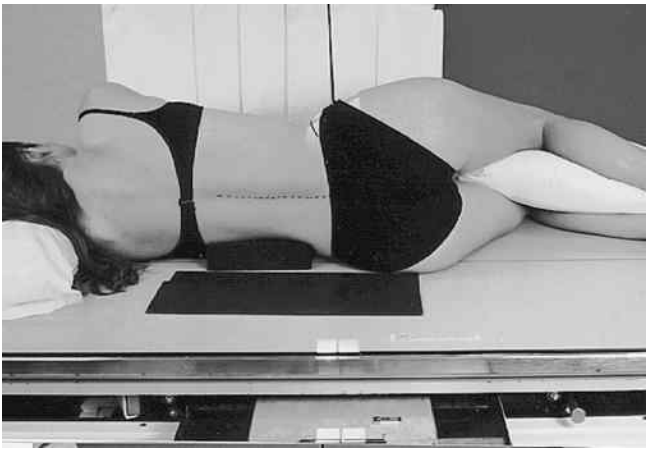

Fig. 6.30. Positionnement et centrage – Colonne lombaire, incidence de profil.

Position du patient

- Debout déchaussé ou en décubitus latéral strict (en fonction de la clinique du patient), hanches et genoux fléchis, aligner et centrer le plan axillaire moyen sur la ligne de centrage
- Placer au besoin un support sous la taille afin que l'ensemble de la colonne soit parallèle au plan de la table (voir Note). Mettre aussi un support entre les genoux (confort)
- Centrer le détecteur sur le RD

Paratger Le Site www.lemanip.com Tout Est Gratuit

www.Lemanip.com

Position du tube et centrage

- RD horizontal ou vertical (selon la situation) centré à ≈ 2,5 cm au-dessus de la crête iliaque (L3), ou au niveau de la crête.

DFD :

100 à 110 cm

Collimation :

Longue et étroite sur la région de la colonne lombaire

Attitude respiratoire :

Prise du cliché en fin d'expiration

Note :

Une inclinaison caudale du rayon de 3 à 5° peut être nécessaire chez un patient avec un bassin large et un thorax étroit, même si un support a été placé sous sa taille. Si le patient présente une courbure naturelle (scoliose), placer la convexité vers la table.

Paramètres techniques : kV : 90 ± 5

	Détecteur (type/modèle)	Foyer (PF,GF)	kV	mAs	GAD (Oui/non)	Cellules (aucune, centrale, latérales)	DFD (cm)	PDS affiché (cGy.cm²)
S								
M								
L								

Colonne lombaire de profil – Critères de réussite

Incidence fondamentale****

Critères de champs

- Corps vertébraux L1 à L4, articulations intervertébrales, foramens et processus épineux

Critères de positionnement

- Colonne vertébrale parallèle au détecteur ; espaces articulaires intervertébraux et foramens dégagés ; pas de rotation
- Superposition parfaite des bords postérieurs des corps vertébraux (ligne non dédoublée)

 Paratger Le Site www.lemanip.com Tout Est Gratuit

Paratger Le Site www.lemanip.com Tout Est Gratuit

www.Lemanip.com

Critères de bonne exposition

- Bon contraste osseux (trabéculations osseuses visibles)
- Visualisation des contours des parties molles
- Absence de flou cinétique

Fig. 6.31. Positionnement et centrage – Colonne lombaire, incidence de profil.

Incidence évaluée le (date) : _____
par (nom du tuteur/référent) : _____
à (intitulé du lieu) : _____

Paratger Le Site www.lemanip.com Tout Est Gratuit

Paratger Le Site www.lemanip.com Tout Est Gratuit

Colonne lombaire en incidence oblique (AP) – Réalisation

Incidence complémentaire***

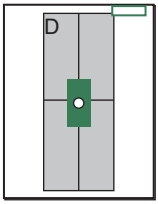

– Cassette (ERLM) 30 × 35 cm ou 35 × 43 cm en portrait ou capteur plan (CP)
– Grille

Notes

- Les deux obliques sont généralement prises sur deux détecteurs pour comparaison (oblique antérieure ou postérieure).
- Incidences à réaliser impérativement en cas de spondylolisthésis mis en évidence sur le profil (recherche de lyse isthmique).

Position du patient

- Debout déchaussé ou couchée (selon la clinique du patient) en obliques postérieures à 45° droite et gauche ou obliques antérieures (utiliser un support triangulaire sous le bassin et les épaules pour maintenir la position pour les obliques postérieures)
- Aligner et centrer la colonne sur le RD et la ligne de centrage
- Membres supérieurs croisés sur les épaules

Position du tube et centrage

- RD horizontal, centré sur le corps de L3 au niveau du gril costal inférieur (4–5 cm au-dessus de la crête iliaque) et 5 cm en dedans de l'EIAS du côté surélevé (dans l'axe du fémur)

Paratger Le Site www.lemanip.com Tout Est Gratuit

Paratger Le Site www.lemanip.com Tout Est Gratuit

www.Lemanip.com

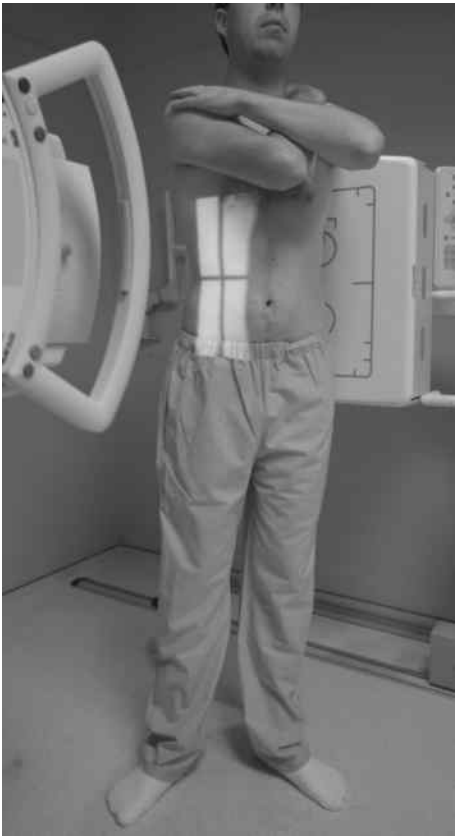

Fig. 6.32. Positionnement et centrage – Colonne lombaire, incidence en oblique ici postérieure droite (OPD : déroulant les arcs postérieurs droits).

Paratger Le Site www.lemanip.com Tout Est Gratuit

www.Lemanip.com

DFD :
100 à 110 cm

Collimation :
Collimation stricte à la zone d'intérêt

Attitude respiratoire :
Apnée

Note :
Une oblique à 50° est préférable pour les articulations zygapophysaires L1-L2, et 30° pour L5-S1.

Paramètres techniques : kV : 85 ± 5

	Détecteur (type/modèle)	Foyer (PF,GF)	kV	mAs	GAD (Oui/non)	Cellules (aucune, centrale, latérales)	DFD (cm)	PDS affiché (cGy.cm²)
S								
M								
L								

Colonne lombaire en incidence oblique – Critères de réussite

Incidence complémentaire***

Critères de champs
- Articulations zygapophysaires L1 à L4 du côté de l'oblique postérieure. Parties du « chien de Lachapelle » ou « chien équilibriste » visibles

Critères de positionnement
- Articulations zygapophysaires au centre du corps vertébral

Critères de bonne exposition
- Bon contraste osseux (trabéculations osseuses visibles)
- Visualisation des contours des parties molles
- Espaces articulaires et parties du « chien de Lachapelle » ou « chien équilibriste » bien vues (la flèche rouge indique l'articulation zygapophysaire)
- Absence de flou cinétique

 Paratger Le Site www.lemanip.com Tout Est Gratuit

Paratger Le Site www.lemanip.com Tout Est Gratuit

www.Lemanip.com

Fig. 6.33. Colonne lombaire en OPD montrant les arcs postérieurs droits.

Incidence évaluée le (date) : _____
par (nom du tuteur/référent) : _____
à (intitulé du lieu) : _____

Paratger Le Site www.lemanip.com Tout Est Gratuit

Paratger Le Site www.lemanip.com Tout Est Gratuit

www.Lemanip.com

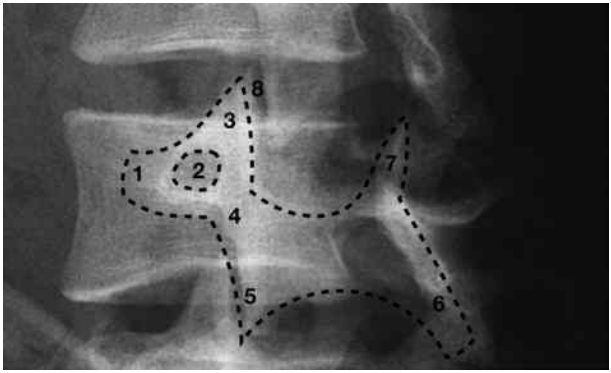

Fig. 6.34. Colonne lombaire en OPD montrant les correspondances entre les structures de l'hémi-arc postérieur droit avec les parties du « petit chien de Lachapelle ».

1. Museau = processus transverse D ; 2. Œil = pédicule D ; 3. Oreilles = processus articulaire supérieur D ; 4. Cou = lame (isthme) D ; 5. Pattes avant = processus articulaire inférieur D ; 6. Pattes arrière = processus articulaire inférieur G ; 7. Queue = processus articulaire supérieur G ; 8. Interligne zygapophysaire D.

Incidence évaluée le (date) : _____

par (nom du tuteur/référent) : _____

à (intitulé du lieu) : _____

 Paratger Le Site www.lemanip.com Tout Est Gratuit

Paratger Le Site www.lemanip.com Tout Est Gratuit

Colonne lombosacrée (L5/S1) de profil – Réalisation

Incidence complémentaire***

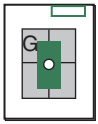

- Cassette (ERLM) 18 × 24 en portrait ou capteur plan (CP)
- Grille
- Cône localisateur
- Plaque de plomb en arrière du patient

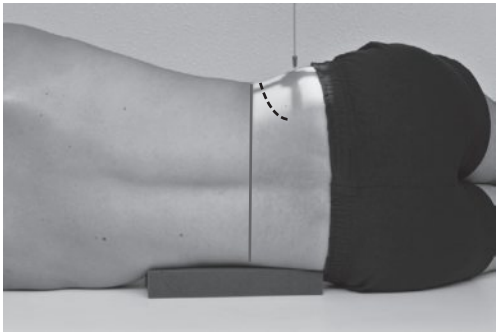

Fig. 6.35. Positionnement et centrage – Colonne lombosacrée L5/S1, incidence de profil, couché.

Position du patient

- Décubitus latéral strict, hanches et genoux fléchis, plan axillaire moyen aligné sur la ligne de centrage et le RD
- Placer si nécessaire un support sous la taille afin que le rachis en entier soit parallèle au plan de la table. Mettre un support entre les genoux
- Centrer le détecteur sur le RD

Position du tube et centrage

- RD vertical si la colonne en entier est parallèle au plan de la table ; sinon, incliner le RD en caudal de 5°–8° si le rachis n'est pas parallèle au plan de la table (ce qui est plus fréquent chez les femmes)
- RD centré à 4 cm au-dessous de la crête iliaque et 5 cm en arrière de l'EIAS

DFD :

100 à 110 cm

Paratger Le Site www.lemanip.com Tout Est Gratuit

Paratger Le Site www.lemanip.com Tout Est Gratuit

www.Lemanip.com

Fig. 6.36. Positionnement et centrage – Colonne lombosacrée L5/S1, incidence de profil, debout.

Collimation :

Collimation stricte à la zone d'intérêt

Attitude respiratoire :

Apnée

Paramètres techniques : kV : 100 ± 5

	Détecteur (type/modèle)	Foyer (PF,GF)	kV	mAs	GAD (Oui/non)	Cellules (aucune, centrale, latérales)	DFD (cm)	PDS affiché (cGy.cm²)
S								
M								
L								

 Paratger Le Site www.lemanip.com Tout Est Gratuit

Paratger Le Site www.lemanip.com Tout Est Gratuit

Colonne lombosacrée (L5/S1) de profil – Critères de réussite

Incidence complémentaire***

Critères de champs

- Visualisation des deux dernières vertèbres lombaires EIAS en avant, des deux tiers du sacrum en bas et en arrière

Critères de positionnement

- Bon dégagement de l'articulation L5/S1

Critères de bonne exposition

- Bon contraste osseux (trabéculations osseuses visibles)
- Visualisation des contours des parties molles
- Absence de flou cinétique

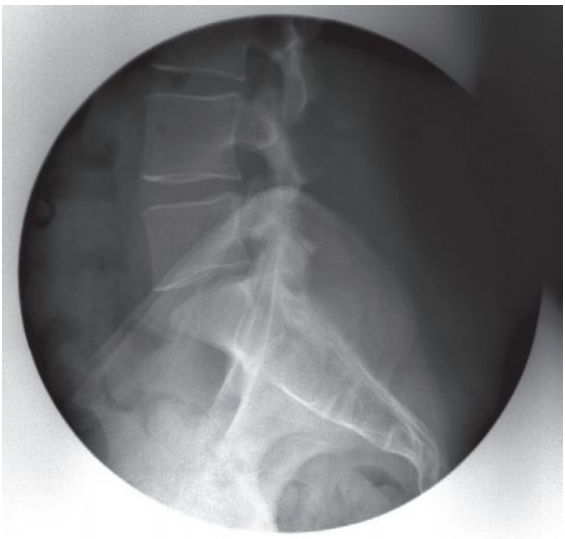

Fig. 6.37. Positionnement et centrage – Colonne lombosacrée L5/S1, incidence de profil.

Incidence évaluée le (date) : _____
par (nom du tuteur/référent) : _____
à (intitulé du lieu) : _____

Paratger Le Site www.lemanip.com Tout Est Gratuit

Paratger Le Site www.lemanip.com Tout Est Gratuit

Colonne lombosacrée (L5/S1) de face (AP) – Réalisation

Incidence complémentaire***

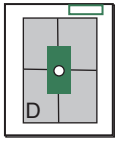

- Cassette (ERLM) 18 × 24 en portrait ou capteur plan (CP)
- Grille
- Cône localisateur

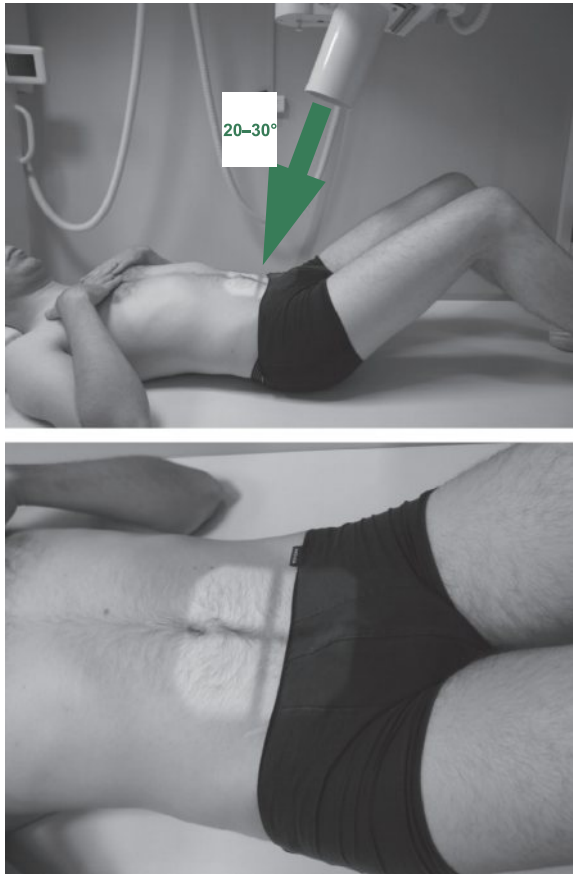

Fig. 6.38 Positionnement et centrage – Colonne lombosacrée L5/S1, incidence de face (AP).

Paratger Le Site www.lemanip.com Tout Est Gratuit

Paratger Le Site www.lemanip.com Tout Est Gratuit

www.Lemanip.com

Position du patient et du membre

- Décubitus dorsal, genoux légèrement fléchis (réduction de la lordose lombaire)
- Bras croisés sur le thorax
- Centrer le détecteur sur le RD

Position du tube et centrage

- RD incliné en podocrânial de 20–30° (l'angle précis sera mesuré sur le cliché de profil, réalisé en premier)
- RD centré à quatre travers de doigts sous les crêtes iliaques, sur la ligne médiane

DFD :

100 à 110 cm

Collimation :

Collimation stricte à la zone d'intérêt

Attitude respiratoire :

Apnée

Paramètres techniques : kV : 85 ± 5

	Détecteur (type/modèle)	Foyer (PF,GF)	kV	mAs	GAD (Oui/non)	Cellules (aucune, centrale, latérales)	DFD (cm)	PDS affiché ($cGy.cm^2$)
S								
M								
L								

Paratger Le Site www.lemanip.com Tout Est Gratuit

Paratger Le Site www.lemanip.com Tout Est Gratuit

Colonne lombosacrée (L5/S1) de face (AP) – Critères de réussite

Incidence complémentaire***

Critères de champs

- Visualisation des deux dernières vertèbres lombaires, articulations sacro-iliaques de côté

Critères de positionnement

- Bon dégagement de l'articulation L5/S1

Critères de bonne exposition

- Bon contraste osseux (trabéculations osseuses visibles)
- Visualisation des contours des parties molles
- Absence de flou cinétique

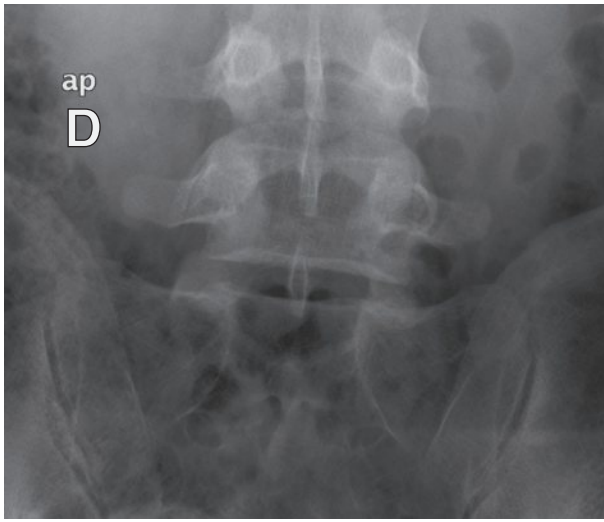

Fig. 6.39. Positionnement et centrage – Colonne lombosacrée L5/S1, incidence de face.

Incidence évaluée le (date) : _____
par (nom du tuteur/référent) : _____
à (intitulé du lieu) : _____

Paratger Le Site www.lemanip.com Tout Est Gratuit

Paratger Le Site www.lemanip.com Tout Est Gratuit

Sacrum de face (AP) – Réalisation

Incidence rare* (non indiquée ou réalisée uniquement dans un contexte spécifique)

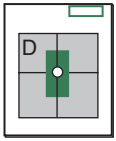

– Cassette (ERLM) 24 × 30 cm en portrait ou capteur plan (CP)
– Grille

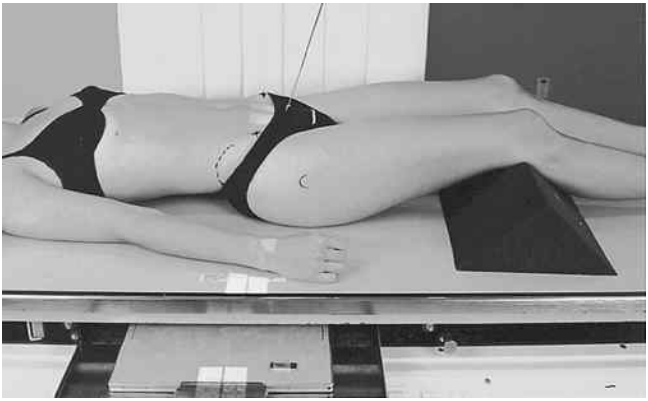

Fig. 6.40. Positionnement et centrage – Sacrum, incidence de face (AP).

Position du patient et du membre

- Décubitus dorsal, colonne centrée sur le RD et la ligne de centrage
- Pas de rotation du bassin (les EIAS sont à même distance de la table)
- Centrer le détecteur sur la projection du RD. (Protège-gonades pour le sexe masculin.)

Position du tube et centrage

- RD incliné de 15° en crânial, centré à 5 cm au-dessus de la symphyse pubienne

Paratger Le Site www.lemanip.com Tout Est Gratuit

Paratger Le Site www.lemanip.com Tout Est Gratuit

www.Lemanip.com

DFD :
100 à 110 cm

Collimation :
Aux quatre côtés de la région du sacrum

Attitude respiratoire :
Apnée

Paramètres techniques : kV : 80 ± 5

	Détecteur (type/modèle)	Foyer (PF,GF)	kV	mAs	GAD (Oui/non)	Cellules (aucune, centrale, latérales)	DFD (cm)	PDS affiché ($cGy.cm^2$)
S								
M								
L								

 Paratger Le Site www.lemanip.com Tout Est Gratuit

Paratger Le Site www.lemanip.com Tout Est Gratuit

Sacrum de face (AP) – Critères de réussite

Incidence rare* (non indiquée ou réalisée uniquement dans un contexte spécifique)

Critères de champs

- Bonne visualisation de l'ensemble des structures depuis la charnière lombosacrée jusqu'au coccyx : pas de raccourcissement de l'image du sacrum

Critères de positionnement

- Sacrum libre de toute superposition et foramens sacrés visibles
- Ligne des épineuses médianes
- Pas de superposition de l'ombre vésicale ni du rectum
- Superposition du pubis et de la pointe du coccyx

Critères de bonne exposition

- Bon contraste osseux (trabéculations osseuses visibles)
- Visualisation des contours des parties molles
- Absence de flou cinétique

Fig. 6.41. Sacrum, incidence de face (AP).

Incidence évaluée le (date) : _____
par (nom du tuteur/référent) : _____
à (intitulé du lieu) : _____

Paratger Le Site www.lemanip.com Tout Est Gratuit

Paratger Le Site www.lemanip.com Tout Est Gratuit

Incidence rare* (non indiquée ou réalisée uniquement dans un contexte spécifique)

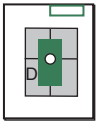

Note :
L'incidence peut être faite en PA avec une angulation crâniale du rayon de 10° si le patient ne peut pas supporter son poids sur la zone coccygienne en décubitus dorsal.
– Cassette (ERLM) 18 × 24 cm en portrait ou capteur plan (CP)
– Grille

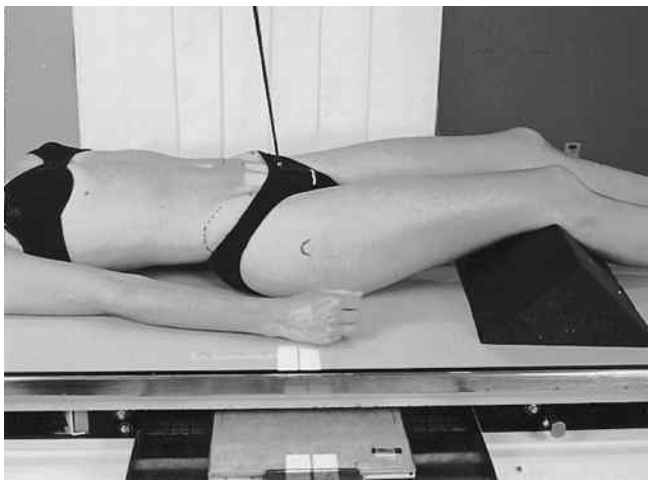

Fig. 6.42. Positionnement et centrage – Coccyx, incidence de face (AP).

Position du patient et du membre

- Décubitus dorsal, support sous les genoux, protège-gonades chez l'homme
- Aligner et centrer le plan sagittal moyen sur la ligne de centrage, pas de rotation
- Centrer le détecteur au niveau de la projection du RD
- Une compression dosée pourra être utilisée

 Paratger Le Site www.lemanip.com Tout Est Gratuit

Paratger Le Site www.lemanip.com Tout Est Gratuit

www.Lemanip.com

Position du tube et centrage

- RD incliné de 10° en caudal, centré à 5 cm au-dessus de la symphyse pubienne

DFD :

100 à 110 cm

Collimation :

Collimation stricte à la région coccygienne

Attitude respiratoire :

Apnée

Paramètres techniques : kV : 80 ± 5

	Détecteur (type/modèle)	Foyer (PF,GF)	kV	mAs	GAD (Oui/non)	Cellules (aucune, centrale, latérales)	DFD (cm)	PDS affiché (cGy.cm²)
S								
M								
L								

Paratger Le Site www.lemanip.com Tout Est Gratuit

Paratger Le Site www.lemanip.com Tout Est Gratuit

Coccyx de face (AP) – Critères de réussite

Incidence rare* (non indiquée ou réalisée uniquement dans un contexte spécifique)

Critères de champs

- Bonne visualisation de l'ensemble du coccyx : pas de raccourcissement de l'image du coccyx

Critères de positionnement

- Bon dégagement des pièces coccygiennes de la symphyse pubienne

Critères de bonne exposition

- Bon contraste osseux (trabéculations osseuses visibles)
- Visualisation des contours des parties molles
- Absence de flou cinétique

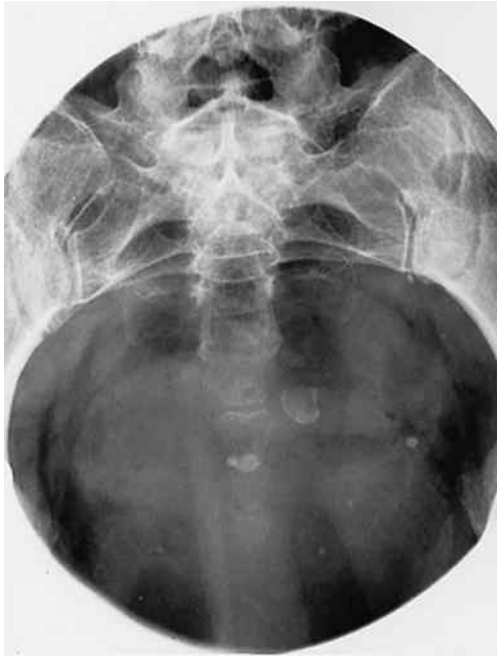

Fig. 6.43. Sacrum, incidence de face (AP).

Incidence évaluée le (date) : _____
par (nom du tuteur/référent) : _____
à (intitulé du lieu) : _____

Paratger Le Site www.lemanip.com Tout Est Gratuit

Paratger Le Site www.lemanip.com Tout Est Gratuit

Incidence rare* (non indiquée ou réalisée uniquement dans un contexte spécifique)

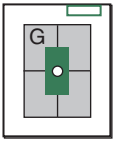

Note :
Les profils du sacrum et du coccyx peuvent être pris ensemble si le sacrum et le coccyx doivent être étudiés (cela réduit la dose au patient).
- Cassette (ERLM) 24 × 30 cm en portrait ou capteur plan (CP)
- Grille
- Filtre type « boomerang »

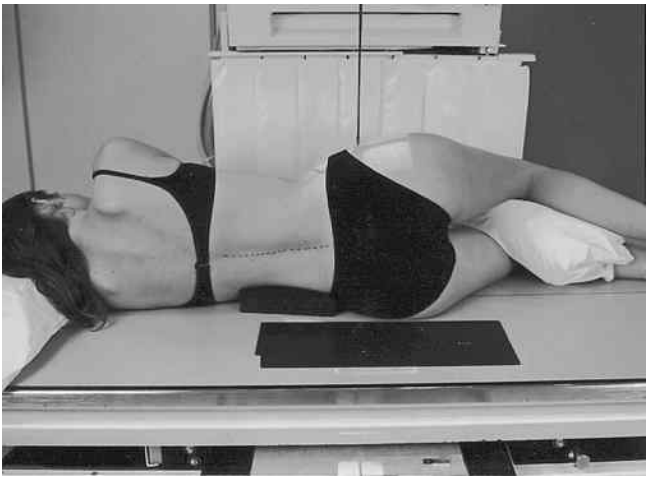

Fig. 6.44. Positionnement et centrage – Sacrum (et coccyx), incidence de profil.

Position du patient et du membre
- Décubitus latéral, hanches et genoux fléchis, profil strict
- Centrer le sacrum sur le RD et le ligne de centrage. (Aligner le patient et le détecteur sur le RD correctement centré.)

Paratger Le Site www.lemanip.com Tout Est Gratuit

Paratger Le Site www.lemanip.com Tout Est Gratuit

www.Lemanip.com

Position du tube et centrage
- RD vertical, dirigé à 8–10 cm en arrière de l'EIAS surélevée

DFD :
100 à 110 cm

Collimation :
Collimation stricte à la région sacrée

Attitude respiratoire :
Apnée

Paramètres techniques : kV : 90 ± 5

	Détecteur (type/modèle)	Foyer (PF,GF)	kV	mAs	GAD (Oui/non)	Cellules (aucune, centrale, latérales)	DFD (cm)	PDS affiché ($cGy.cm^2$)
S								
M								
L								

Sacrum (et coccyx) de profil – Critères de réussite

Incidence rare* (non indiquée ou réalisée uniquement dans un contexte spécifique)

Critères de champs
- Bonne visualisation de l'ensemble de la région lombo-sacro-coccygienne

Critères de positionnement
- Pas de rotation évidente, comme le prouve la superposition des grandes incisures ischiatiques et des têtes fémorales
- Sacrum et coccyx vus en totalité

 Paratger Le Site www.lemanip.com Tout Est Gratuit

Paratger Le Site www.lemanip.com Tout Est Gratuit

www.Lemanip.com

Critères de bonne exposition

- Bon contraste osseux (trabéculations osseuses visibles)
- Visualisation des contours des parties molles
- Absence de flou cinétique

Fig. 6.45. Sacrum (et coccyx), incidence de profil.

Incidence évaluée le (date) : _____
par (nom du tuteur/référent) : _____
à (intitulé du lieu) : _____

Paratger Le Site www.lemanip.com Tout Est Gratuit

Paratger Le Site www.lemanip.com Tout Est Gratuit

Incidence rare* (non indiquée ou réalisée uniquement dans un contexte spécifique)

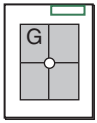

Note :
Les profils du sacrum et du coccyx peuvent être pris ensemble si le sacrum et le coccyx doivent être étudiés (cela réduit la dose au patient).

- Cassette (ERLM) 18 × 24 cm en portrait ou capteur plan (CP)
- Grille
- Filtre type « boomerang »
- Plaque de plomb en arrière du patient (réduction du rayonnement diffusé)

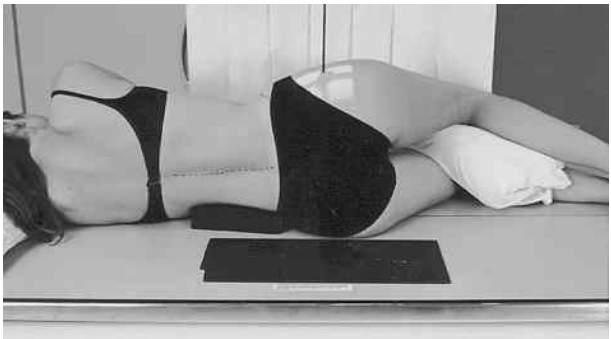

Fig. 6.46. Positionnement et centrage – Coccyx, incidence de profil.

Position du patient et du membre

- Décubitus latéral, hanches et genoux fléchis à 90°, profil strict
- Centrer le coccyx sur le RD et la ligne de centrage de la table (se rappeler que le coccyx a une localisation superficielle entre les fesses, légèrement au-dessus du niveau du grand trochanter)
- Centrer le détecteur sur le RD

Position du tube et centrage

- RD vertical, centré à 5 cm au-dessous du niveau de l'EIAS et 8–10 cm en arrière

Paratger Le Site www.lemanip.com Tout Est Gratuit

Paratger Le Site www.lemanip.com Tout Est Gratuit

www.Lemanip.com

DFD :
100 à 110 cm

Collimation :
Collimation stricte à la région distale du sacrum et du coccyx

Attitude respiratoire :
Apnée

Paramètres techniques : kV : 80 ± 5

	Détecteur (type/modèle)	Foyer (PF,GF)	kV	mAs	GAD (Oui/non)	Cellules (aucune, centrale, latérales)	DFD (cm)	PDS affiché (cGy.cm²)
S								
M								
L								

Coccyx de profil – Critères de réussite

Incidence rare* (non indiquée ou réalisée uniquement dans un contexte spécifique)

Critères de champs
- Bonne visualisation de l'ensemble du coccyx : pas de raccourcissement de l'image du coccyx

Critères de positionnement
- Bon dégagement des pièces coccygiennes

Critères de bonne exposition
- Bon contraste osseux (trabéculations osseuses visibles)
- Visualisation des contours des parties molles
- Absence de flou cinétique

Paratger Le Site www.lemanip.com Tout Est Gratuit

Paratger Le Site www.lemanip.com Tout Est Gratuit

Articulations sacro-iliaques de face (AP), incidence bilatérale – Réalisation

Incidence rare* (non indiquée ou réalisée uniquement dans un contexte spécifique)

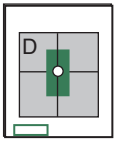

Note :
Les articulations sacro-iliaques sont également analysées sur : le bassin de face (voir p. 259), l'incidence selon de Sèze (voir p. 303) et sur l'incidence L5/S1 (voir p. 321).

- Cassette (ERLM) 24 × 30 cm en portrait ou capteur plan (CP)
- Grille
- Cône localisateur

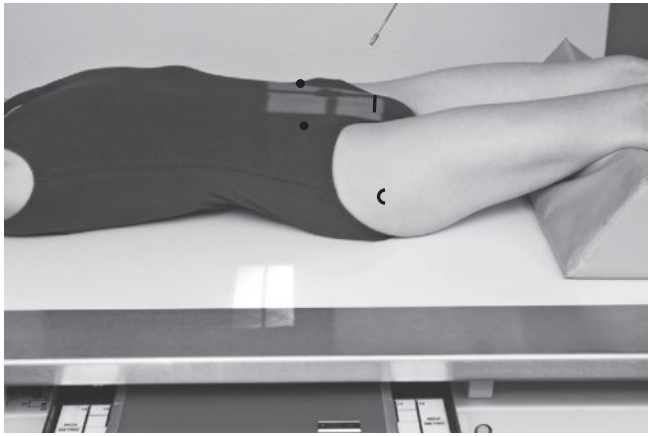

Fig. 6.47. Positionnement et centrage – Articulations sacro-iliaques, incidence bilatérale de face (AP).

Position du patient et du membre

- Décubitus dorsal, centrer le patient sur la ligne de centrage
- Pas de rotation du bassin (EIAS à la même distance du plan de la table)
- Centrer le détecteur sur la projection du RD. **Protège-gonades** pour les hommes

 Paratger Le Site www.lemanip.com Tout Est Gratuit

Paratger Le Site www.lemanip.com Tout Est Gratuit

www.Lemanip.com

Position du tube et centrage

- RD incliné de 15° (hommes) à 20° (femmes) en podocrânial, centré sur la ligne médiane, le RD passant 3–4 cm sous les EIAS

DFD :

100 à 110 cm

Collimation :

Collimation stricte à la région d'intérêt

Attitude respiratoire :

Apnée

Paramètres techniques : kV : 80 ± 5

	Détecteur (type/modèle)	Foyer (PF,GF)	kV	mAs	GAD (Oui/non)	Cellules (aucune, centrale, latérales)	DFD (cm)	PDS affiché (cGy.cm²)
S								
M								
L								

Articulations sacro-iliaques de face (AP), incidence bilatérale – Critères de réussite

Incidence rare* (non indiquée ou réalisée uniquement dans un contexte spécifique)

Critères de champs

- Région lombaire basse jusqu'à la symphyse pubienne incluant latéralement une bonne moitié des ailes iliaques

Critères de positionnement

- Bonne analyse des articulations sacro-iliaques, elles sont notamment bien dégagées des superpositions osseuses ou digestives

Paratger Le Site www.lemanip.com Tout Est Gratuit

www.Lemanip.com

Critères de bonne exposition

- Bon contraste osseux (trabéculations osseuses visibles), muscles psoas visibles et symétriques
- Visualisation des contours des parties molles
- Absence de flou cinétique

Fig. 6.48. Articulations sacro-iliaques, incidence bilatérale de face (AP).

Incidence évaluée le (date) : _____
par (nom du tuteur/référent) : _____
à (intitulé du lieu) : _____

Paratger Le Site www.lemanip.com Tout Est Gratuit

Paratger Le Site www.lemanip.com Tout Est Gratuit

Articulation sacro-iliaque, incidence en oblique postérieure – Réalisation

Incidence rare* (non indiquée ou réalisée uniquement dans un contexte spécifique)

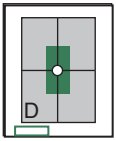

- Cassette (ERLM) 24 × 30 cm en portrait ou capteur plan (CP)
- Grille
- Cône localisateur

Notes

- Les articulations sacro-iliaques sont également analysées sur : le bassin de face (voir p. 259), l'incidence selon de Sèze (voir p. 303) et sur l'incidence L5/S1 (voir p. 321).
- Les deux articulations sont réalisées pour une étude comparative.

Fig. 6.49. Positionnement et centrage – Articulation sacro-iliaque droite, incidence en oblique postérieure gauche.

Paratger Le Site www.lemanip.com Tout Est Gratuit

Paratger Le Site www.lemanip.com Tout Est Gratuit

www.Lemanip.com

Position du patient et du membre

- Patient en oblique postérieure avec le côté à examiner surélevé de 25°–30° (utiliser un support pour maintenir la position) : l'articulation sacro-iliaque droite est étudiée sur un patient en OPG (et inversement)
- Aligner l'articulation sacro-iliaque surélevée et la ligne de centrage (environ 2,5 cm en dedans de l'EIAS surélevée)
- Centrer le détecteur sur le RD. **Protège-gonades** pour les hommes

Position du tube et centrage

- RD vertical centré à 2,5 cm en dedans de l'EIAS surélevée

DFD :

100 à 110 cm

Collimation :

Collimation stricte à la région d'intérêt

Attitude respiratoire :

Apnée

Note :

Le RD peut être incliné en podocrânial de 15°–20° pour mieux visualiser la partie distale de l'articulation.

Paramètres techniques : kV : 80 ± 5

	Détecteur (type/modèle)	Foyer (PF,GF)	kV	mAs	GAD (Oui/non)	Cellules (aucune, centrale, latérales)	DFD (cm)	PDS affiché (cGy.cm²)
S								
M								
L								

 Paratger Le Site www.lemanip.com Tout Est Gratuit

Paratger Le Site www.lemanip.com Tout Est Gratuit

Articulation sacro-iliaque, incidence en oblique postérieure – Critères de réussite

Incidence rare* (non indiquée ou réalisée uniquement dans un contexte spécifique)

Critères de champs

- Région lombaire basse vue en trois quarts, aile iliaque du côté à analyser, jusqu'à la partie supérieure de l'acétabulum

Critères de positionnement

- Bonne analyse des articulations sacro-iliaques, elles sont notamment bien dégagées des superpositions osseuses ou digestives

Critères de bonne exposition

- Bon contraste osseux (trabéculations osseuses visibles), muscles psoas visibles et symétriques
- Visualisation des contours des parties molles
- Absence de flou cinétique

Fig. 6.50. Articulation sacro-iliaque droite, incidence en OPG.

Incidence évaluée le (date) : _____
par (nom du tuteur/référent) : _____
à (intitulé du lieu) : _____

Paratger Le Site www.lemanip.com Tout Est Gratuit

www.Lemanip.com
Paratger Le Site www.lemanip.com Tout Est Gratuit

Chapitre 7

Crâne et os de la face

• Remarque importante..... 341

Crâne

❒ Crâne de face (PA) – Réalisation..... 342
❒ Crâne de face (incidence de Blondeau) – Réalisation ... 345
❒ Crâne de profil – Réalisation..... 348

Os nasaux

❒ Os nasaux de profil – Réalisation..... 351
❒ Os nasaux, incidence axiale – Réalisation..... 353

Mandibule

❒ Défilé mandibulaire – Réalisation..... 355
❒ Mandibule de face – Réalisation..... 358

Paratger Le Site www.lemanip.com Tout Est Gratuit
© 2019, Elsevier Masson SAS. Tous droits réservés

www.Lemanip.com
Paratger Le Site www.lemanip.com Tout Est Gratuit

Remarque importante

Les incidences radiologiques du crâne ne sont plus indiquées dans les consensus actuels. Ces incidences ont été remplacées par les modalités d'imagerie de coupe suivantes :

- « cone beam » ou scanographique pour l'étude osseuse maxillofaciale ;
- scanographique et IRM pour l'exploration de la sphère ORL et de l'encéphale.

Ce chapitre regroupe uniquement les rares incidences pouvant encore être réalisées dans des situations spécifiques.

Paratger Le Site www.lemanip.com Tout Est Gratuit

www.Lemanip.com
Paratger Le Site www.lemanip.com Tout Est Gratuit

Crâne de face (PA) – Réalisation

Incidence rare* (non indiquée ou réalisée uniquement dans un contexte spécifique)

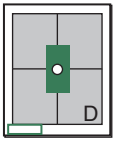

- Cassette (ERLM) 24 × 30 cm en portrait ou capteur plan (CP)
- Travail avec grille
- Protection plombée pour le patient
- Cône localisateur

Fig. 7.1. Crâne de face (PA) en position assise.

 Paratger Le Site www.lemanip.com Tout Est Gratuit

Paratger Le Site www.lemanip.com Tout Est Gratuit

www.Lemanip.com

Position du patient et de la tête

- Patient debout ou assis (PA) ou allongé en procubitus
- Front et nez reposant contre le plan de la table de manière à placer le plan OM perpendiculairement au détecteur (OM = 0°)
- Pas de rotation latérale, face stricte

Position du tube et centrage

- RD descendant de 25°
- Centrage au niveau du nasion qui se projette au centre du détecteur

DFD :

100 à 110 cm

Collimation

- Supéro-inférieure : couvrir l'ensemble du crâne
- Latérale : aux limites cutanées de la tête (1 cm au-delà)

Attitude respiratoire :

Apnée

Paramètres techniques : kV : 80

	Détecteur (type/modèle)	Foyer (PF,GF)	kV	mAs	GAD (Oui/non)	Cellules (aucune, centrale, latérales)	DFD (cm)	PDS affiché (cGy.cm²)
S								
M								
L								

Paratger Le Site www.lemanip.com Tout Est Gratuit

Paratger Le Site www.lemanip.com Tout Est Gratuit

Incidence rare* (non indiquée ou réalisée uniquement dans un contexte spécifique)

Critères de champ

- Ensemble du crâne compris sur le cliché

Critères de positionnement

- Symétrie droite/gauche par rapport à l'axe sagittal médian
- Bords supérieurs des rochers alignés avec bords inférieurs des orbites

Critères de bonne exposition

- Contraste osseux homogène
- Absence de flou cinétique

Fig. 7.2. Crâne de face (PA).

Incidence évaluée le (date) : _____
par (nom du tuteur/référent) : _____
à (intitulé du lieu) : _____

 Paratger Le Site www.lemanip.com Tout Est Gratuit

Paratger Le Site www.lemanip.com Tout Est Gratuit

Crâne de face (incidence de Blondeau) – Réalisation

Incidence rare* (non indiquée ou réalisée uniquement dans un contexte spécifique)

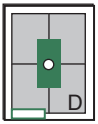

- Cassette (ERLM) 24 × 30 cm en portrait ou capteur plan (CP)
- Travail avec grille
- Protection plombée pour le patient
- Cône localisateur

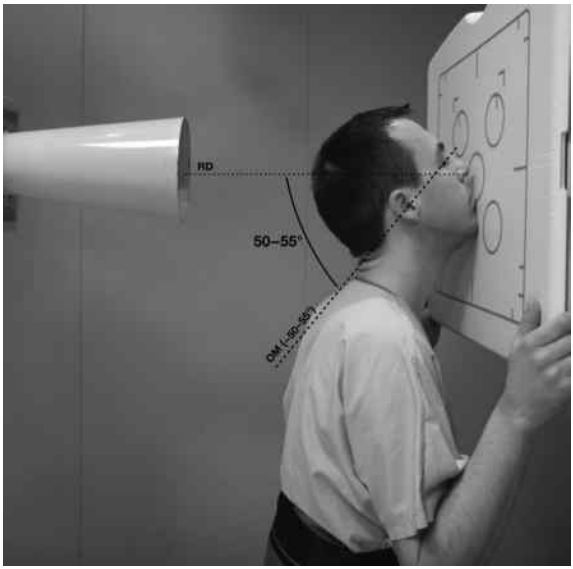

Fig. 7.3. Crâne (incidence de Blondeau) – Position assise.

Position du patient et de la tête

- Patient debout ou assis (PA)
- Front et menton reposant contre le plan de la table de manière à placer le plan OM à – 50–55°
- Pas de rotation latérale, face stricte

Paratger Le Site www.lemanip.com Tout Est Gratuit

Paratger Le Site www.lemanip.com Tout Est Gratuit

www.Lemanip.com

Position du tube et centrage

- RD perpendiculaire au détecteur (0°)
- Centrage au niveau de l'acanthion (base du nez) qui se projette au centre du détecteur

DFD :

100 à 110 cm

Collimation

- Supéro-inférieure : couvrir l'ensemble du crâne
- Latérale : aux limites cutanées de la tête (1 cm au-delà)

Attitude respiratoire :

Apnée

Paramètres techniques : kV : 80

	Détecteur (type/modèle)	Foyer (PF,GF)	kV	mAs	GAD (Oui/non)	Cellules (aucune, centrale, latérales)	DFD (cm)	PDS affiché (cGy.cm²)
S								
M								
L								

 Paratger Le Site www.lemanip.com Tout Est Gratuit

Paratger Le Site www.lemanip.com Tout Est Gratuit

Crâne de face (incidence de Blondeau) – Critères de réussite

Incidence rare* (non indiquée ou réalisée uniquement dans un contexte spécifique)

Critères de champs

- Ensemble du crâne compris sur le cliché

Critères de positionnement

- Symétrie droite/gauche par rapport à l'axe sagittal médian
- Forme sphérique de l'ensemble du crâne
- Angles mandibulaires inclus dans la sphère crânienne en contact avec la voûte occipitale
- Sinus maxillaires positionnés sous les bords inférieurs des orbites

Critères de bonne exposition

- Contraste osseux homogène
- Absence de flou cinétique

Fig. 7.4. Crâne de face (incidence de Blondeau).

Incidence évaluée le (date) : _____
par (nom du tuteur/référent) : _____
à (intitulé du lieu) : _____

Paratger Le Site www.lemanip.com Tout Est Gratuit

Paratger Le Site www.lemanip.com Tout Est Gratuit

Crâne de profil – Réalisation

Incidence rare* (non indiquée ou réalisée uniquement dans un contexte spécifique)

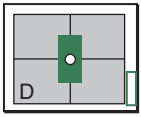

- Cassette (ERLM) 24 × 30 cm en paysage ou capteur plan (CP)
- Travail avec grille
- Protection plombée pour le patient
- Cône localisateur

Fig. 7.5. Crâne de profil.

 Paratger Le Site www.lemanip.com Tout Est Gratuit

Paratger Le Site www.lemanip.com Tout Est Gratuit

www.Lemanip.com

Position du patient et du membre

- Patient de profil, debout ou assis
- Crâne de profil strict, pas de rotation ou d'inclinaison latérale
- Plan OM horizontal (0°)

Position du tube et centrage

- RD horizontal (0°)
- Centrage 3–5 cm au-dessus du méat acoustique externe (MAE)

DFD :

> à 150 cm

Collimation

- Supéro-inférieure : couvrir l'ensemble du crâne
- Latérale : aux limites cutanées de la tête (1 cm au-delà)

Attitude respiratoire :

Apnée

Paramètres techniques : kV : 80

	Détecteur (type/modèle)	Foyer (PF,GF)	kV	mAs	GAD (Oui/non)	Cellules (aucune, centrale, latérales)	DFD (cm)	PDS affiché (cGy.cm²)
S								
M								
L								

Paratger Le Site www.lemanip.com Tout Est Gratuit

www.Lemanip.com
Paratger Le Site www.lemanip.com Tout Est Gratuit

Incidence rare* (non indiquée ou réalisée uniquement dans un contexte spécifique)

Critères de champs

- Ensemble du crâne compris sur le cliché
- Quatre vertèbres cervicales (C1 à C4) comprises sur le cliché

Critères de positionnement

- Toits des orbites superposés
- Angles mandibulaires superposés
- Vertèbres cervicales (C1 à C4) de profil

Critères de bonne exposition

- Contraste osseux homogène
- Absence de flou cinétique

Fig. 7.6. Crâne de face (PA).

Incidence évaluée le (date) : _____
par (nom du tuteur/référent) : _____
à (intitulé du lieu) : _____

 Paratger Le Site www.lemanip.com Tout Est Gratuit

Paratger Le Site www.lemanip.com Tout Est Gratuit

Incidence rare* (non indiquée ou réalisée uniquement dans un contexte spécifique)

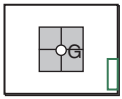

- Cassette (ERLM) 18 × 24 cm ou capteur plan (CP)
- Travail en direct
- Protection plombée pour le patient
- Cône localisateur

Fig. 7.7. Os nasaux de profil.

Position du patient et du membre

- Patient assis (PA) ou allongé en procubitus
- Tête de profil strict reposant sur le détecteur
- OM horizontal

Position du tube et centrage

- RD horizontal
- Centrage 1 cm sous le nasion qui se projette au centre du détecteur

DFD :

100 à 110 cm

Collimation

- Supéro-inférieure : de la glabelle à la base du nez
- Latérale : couvrir l'ensemble du nez

Attitude respiratoire :

Respiration libre

Paratger Le Site www.lemanip.com Tout Est Gratuit

Paratger Le Site www.lemanip.com Tout Est Gratuit

www.Lemanip.com

Paramètres techniques : kV : 55–60

	Détecteur (type/modèle)	Foyer (PF,GF)	kV	mAs	GAD (Oui/non)	Cellules (aucune, centrale, latérales)	DFD (cm)	PDS affiché (cGy.cm²)
S								
M								
L								

Os nasaux de profil – Critères de réussite

Incidence rare* (non indiquée ou réalisée uniquement dans un contexte spécifique)

Critères de champs

- Ensemble des os nasaux compris sur le cliché

Critères de positionnement

- Os nasaux visibles en entier
- Suture maxillonasale visible

Critères de bonne exposition

- Contraste osseux homogène
- Parties molles visibles (nez)
- Absence de flou cinétique

Fig. 7.8. Os nasaux de profil.

 Paratger Le Site www.lemanip.com Tout Est Gratuit

Paratger Le Site www.lemanip.com Tout Est Gratuit

Incidence rare* (non indiquée ou réalisée uniquement dans un contexte spécifique)

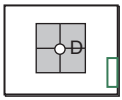

- Cassette (ERLM) 18 × 24 cm ou capteur plan (CP)
- Travail en direct
- Protection plombée pour le patient
- Cône localisateur
- Mousse à 45°

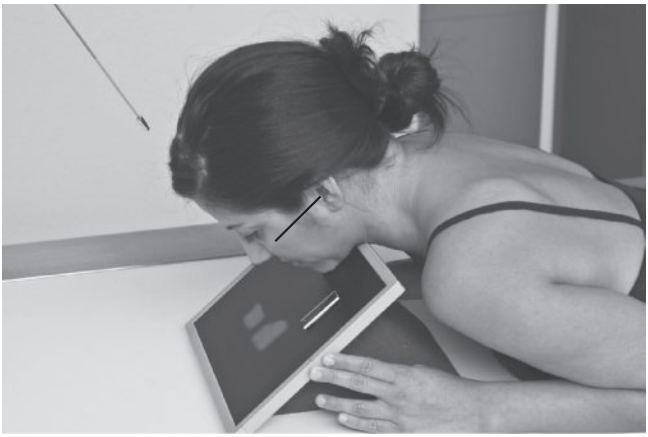

Fig. 7.9. Os nasaux de face.

Position du patient et du membre

- Patient assis en bout de table ou en procubitus sur la table
- Menton reposant sur le détecteur positionné sur une mousse à 45°
- Plan vertical de la face perpendiculaire au détecteur

Position du tube et centrage

- RD incliné perpendiculairement au détecteur
- Centrage 1 cm sous le nasion

DFD :

100 à 110 cm

Paratger Le Site www.lemanip.com Tout Est Gratuit

Paratger Le Site www.lemanip.com Tout Est Gratuit

www.Lemanip.com

Collimation :
L'ombre du nez doit être visible en entier sur le cliché

Attitude respiratoire :
Respiration libre

Paramètres techniques : kV : 55–60

	Détecteur (type/modèle)	Foyer (PF,GF)	kV	mAs	GAD (Oui/non)	Cellules (aucune, centrale, latérales)	DFD (cm)	PDS affiché (cGy.cm²)
S								
M								
L								

Os nasaux, incidence axiale – Critères de réussite

Incidence rare* (non indiquée ou réalisée uniquement dans un contexte spécifique)

Critères de positionnement
- Os nasaux droit et gauche visibles en entier

Critères de bonne exposition
- Contraste osseux homogène
- Parties molles visibles (nez)
- Absence de flou cinétique

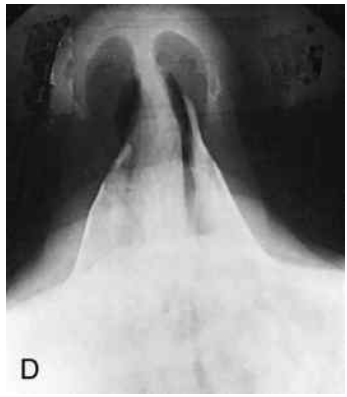

Fig. 7.10. Os nasaux de profil.

 Paratger Le Site www.lemanip.com Tout Est Gratuit

Paratger Le Site www.lemanip.com Tout Est Gratuit

Incidence rare* (non indiquée ou réalisée uniquement dans un contexte spécifique)

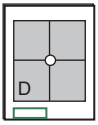

- Cassette (ERLM) 24 × 30 cm en portrait ou capteur plan (CP)
- Travail avec grille
- Protection plombée pour le patient
- Cône localisateur

Position du patient et de la tête

- Patient debout ou assis en face du détecteur
- Tête reposant de profil strict contre le détecteur (du côté à étudier)

Fig. 7.11. Défilé mandibulaire gauche.

Paratger Le Site www.lemanip.com Tout Est Gratuit

Paratger Le Site www.lemanip.com Tout Est Gratuit

www.Lemanip.com

Position du tube et centrage

- RD ascendant de 25°
- Centrage au niveau de l'angle mandibulaire opposé

DFD :

100 à 110 cm

Collimation :

Couvrir l'ensemble de la région mandibulaire

Attitude respiratoire :

Apnée

Paramètres techniques : kV : 70–80

	Détecteur (type/modèle)	Foyer (PF,GF)	kV	mAs	GAD (Oui/non)	Cellules (aucune, centrale, latérales)	DFD (cm)	PDS affiché (cGy.cm²)
S								
M								
L								

 Paratger Le Site www.lemanip.com Tout Est Gratuit

Paratger Le Site www.lemanip.com Tout Est Gratuit

Incidence rare* (non indiquée ou réalisée uniquement dans un contexte spécifique)

Critères de champs

- Ensemble de la mandibule compris sur le cliché

Critères de positionnement

- Angle mandibulaire libre de toute superposition
- Moitié postérieure du corps mandibulaire et moitié antérieure de la branche mandibulaire libres de toutes superpositions

Critères de bonne exposition

- Contraste osseux homogène (canal mandibulaire visible)
- Absence de flou cinétique

Fig. 7.12. Défilé mandibulaire gauche.

Paratger Le Site www.lemanip.com Tout Est Gratuit

www.Lemanip.com

Mandibule de face – Réalisation

Incidence rare* (non indiquée ou réalisée uniquement dans un contexte spécifique)

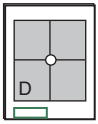

- Cassette (ERLM) 24 × 30 cm en portrait ou capteur plan (CP)
- Travail avec grille
- Protection plombée pour le patient

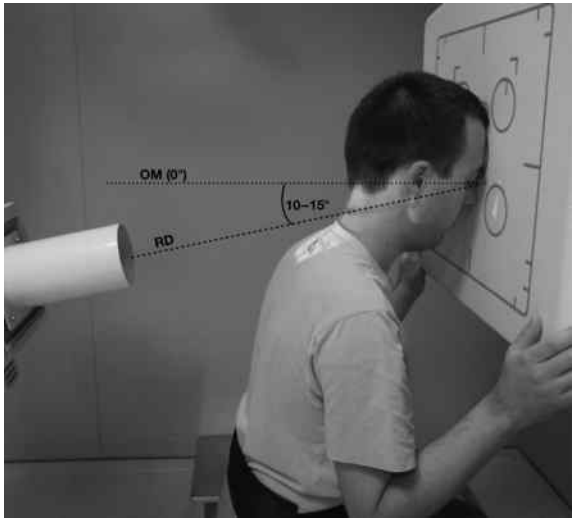

Fig. 7.13. Mandibule de face.

Position du patient et de la tête

- Patient debout ou assis (PA) ou allongé en procubitus
- Front et nez reposant contre le plan de la table de manière à placer le plan OM perpendiculairement au détecteur (OM = 0°)
- Pas de rotation latérale, face stricte

Paratger Le Site www.lemanip.com Tout Est Gratuit

www.Lemanip.com

Position du tube et centrage

- RD ascendant de 10–15°
- Centrage un travers de main sous la protubérance occipitale externe

DFD :

100 à 110 cm

Collimation :

Couvrir l'ensemble de la région mandibulaire des articulations temporomandibulaires (ATM) au menton

Attitude respiratoire :

Apnée

Paramètres techniques : kV : 70–80

	Détecteur (type/modèle)	Foyer (PF,GF)	kV	mAs	GAD (Oui/non)	Cellules (aucune, centrale, latérales)	DFD (cm)	PDS affiché (cGy.cm²)
S								
M								
L								

Paratger Le Site www.lemanip.com Tout Est Gratuit

Paratger Le Site www.lemanip.com Tout Est Gratuit

Mandibule de face – Critères de réussite

Incidence rare* (non indiquée ou réalisée uniquement dans un contexte spécifique)

Critères de champs

- Ensemble de la mandibule compris sur le cliché

Critères de positionnement

- Symétrie droite/gauche par rapport à l'axe sagittal médian
- Bonne analyse de l'ensemble de la mandibule

Critères de bonne exposition

- Contraste osseux homogène (canal mandibulaire visible)
- Absence de flou cinétique

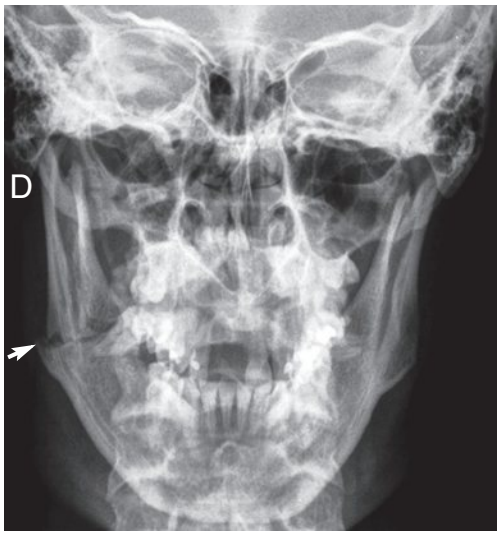

Fig. 7.14. Mandibule de face.
On note une fracture au niveau de l'angle mandibulaire droit.

 Paratger Le Site www.lemanip.com Tout Est Gratuit

Paratger Le Site www.lemanip.com Tout Est Gratuit

Chapitre 8

Abdomen et examens avec produits de contraste usuels

- Remarque importante 362
- Repères topographiques pour le positionnement 363
- Transit de la baryte et positions du corps 363

Abdomen

❒ Abdomen sans préparation de face (AP), couché – Réalisation 364
❒ Abdomen sans préparation de face (AP), debout – Réalisation 367
❒ Abdomen de face, incidence en décubitus latéral (AP) – Réalisation 370
❒ Abdomen de profil, incidence en décubitus dorsal avec rayon horizontal – Réalisation 373
❒ Abdomen de face (AP) en pédiatrie – Réalisation 376

Œsophage, estomac, côlon

❒ Étude contrastée de l'œsophage – Réalisation ... 379
❒ Étude contrastée de l'estomac – Réalisation ... 382
❒ Étude contrastée du côlon – Réalisation 385

© 2019, Elsevier Masson SAS. Tous droits réservés
Paratger Le Site www.lemanip.com Tout Est Gratuit

www.lemanip.com

Remarque importante

L'abdomen sans préparation (ASP) est encore actuellement considéré comme une incidence fondamentale, réalisé en pratique courante, mais n'est plus indiqué dans de nombreux cas. La HAS (Haute Autorité de santé) a évalué et mis à jour les anciennes indications :

- Que reste-t-il de la radio d'abdomen sans préparation en pathologie digestive ? Bon usage des technologies de santé. 2009 (https://www.has-sante.fr/portail/upload/docs/application/pdf/2009-02/fiche_radio_asp_patho_dig_web.pdf) ;
- Que reste-t-il de la radio d'abdomen sans préparation en urologie et gynécologie. Bon usage des technologies de santé. 2009 (https://www.has-sante.fr/portail/upload/docs/application/pdf/2009-02/fiche_radio_asp_urogy_web.pdf) ;
- Que reste-t-il de la radio d'abdomen sans préparation chez l'enfant. Bon usage des technologies de santé. 2009 (https://www.has-sante.fr/portail/upload/docs/application/pdf/2009-02/fiche_radio_asp_pedia_web.pdf).

Les explorations contrastées digestives et urinaires ont largement diminué au fil des dernières décennies, car remplacées par des modalités d'imagerie plus performantes (IRM, TDM, échographie, vidéo-capsules endoscopiques). Les rares indications actuelles de ces procédures contrastées sont consultables dans des guides élaborés et régulièrement mis à jour par la SFR (Société française de radiologie) et l'IRSN (Institut de radioprotection et de sûreté nucléaire) :

- Guide du bon usage des examens d'imagerie médicale. Recommandations pour les professionnels de santé. 2005 (http://www.irsn.fr/FR/professionnels_sante/documentation/Documents/guide_bon_usage_imagerie.pdf;
- Guide du bon usage des examens d'imagerie médicale (http://gbu.radiologie.fr).

Ainsi, ce chapitre a été volontairement réduit par rapport à la version américaine d'origine, et se limite à des descriptions simples des quelques explorations digestives pouvant encore être susceptibles d'être réalisées. Les autres explorations contrastées (urinaires, gynécologiques…) n'ont pas été abordées dans ce chapitre.

Gratuittement

www.lemanip.com

Radiologie et imagerie medicale

Livres,memoires,rapport de stage,courses,radiologie conventionnelle,Scanner,TDM,IRM,Scintigraphie, Medecine nucleaire,Radiotherapie,Radiologie Interventionnelle,Oncologie,Clichees,Cas interpretes,exposes,medecine

https://www.lemanip.com/

www.lemanip.com

Paratger Le Site www.lemanip.com Tout Est Gratuit

Certains repères pour le positionnement sont essentiels pour le positionnement de l'abdomen en général et pour des organes spécifiques dans l'abdomen, car les contours de ces organes et les limites supérieures et inférieures de l'abdomen lui-même ne sont pas visibles de l'extérieur.

Les limites de l'abdomen et la localisation des organes, cependant, peuvent être déterminées par certains repères, qui peuvent être localisés à l'aide d'une palpation manuelle douce en prenant garde aux régions douloureuses ou sensibles. (Le patient devra d'abord être informé de la raison pour laquelle la palpation est faite.)

Transit de la baryte et positions du corps

La distribution air-baryum dans l'estomac et le côlon varie avec les différentes positions du corps. Connaissant l'aspect en fonction de la position, on peut déterminer dans quelle position du corps la radiographie a été prise. L'air se déplace toujours dans les parties les plus hautes et la baryte lourde siège dans les régions les plus déclives (l'air est noir et la baryte est blanche).

Estomac

Le fundus est situé plus postérieurement ; dès lors, en décubitus dorsal, c'est la portion la plus déclive de l'organe et il sera rempli de baryte.

En procubitus et en position debout, le fundus sera rempli d'air, comme on le voit sur les figures 8.13 et 8.14, page 383, avec un niveau horizontal air-baryum en position debout.

Côlon

Les portions ascendante et descendante sont les plus postérieures ; ces parties seront donc plus remplies avec la baryte (blanc) en **position de décubitus dorsal**, et avec de l'air (noir) en **position de procubitus**.

Note :

Cette séparation de la baryte et de l'air ne survient généralement que dans les examens en double contraste.

Les niveaux horizontaux air-liquide seront vus en **position verticale**, et l'air se déplace vers la position la plus élevée dans les différentes parties du côlon, comme il est montré dans la figure 8.18 page 387.

Les incidences en décubitus latéral droit et gauche (non montrées sur les dessins) montreront aussi des niveaux air-liquide, avec l'air s'élevant vers les portions les plus hautes.

Paratger Le Site www.lemanip.com Tout Est Gratuit

Paratger Le Site www.lemanip.com Tout Est Gratuit

Abdomen sans préparation de face (AP), couché – Réalisation

Incidence fondamentale****

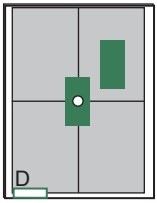

Note :

Intérêt de l'ASP **couché** : recherche de corps étranger radio-opaque, position des sondes, notamment « double J » ou de néphrostomie.

- Cassette (ERLM) 35 × 43 cm en portrait ou capteur plan (CP)
- Grille antidiffusante

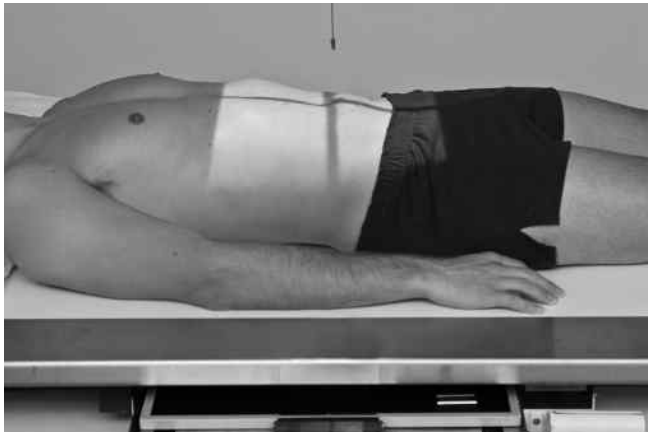

Fig. 8.1. Positionnement et centrage – Abdomen de face (ASP), couché (AP).

Position du patient

- Décubitus dorsal, jambes étendues, bras sur les côtés
- Plan sagittal médian aligné et centré sur la ligne de centrage
- S'assurer de l'absence de rotation (EIAS à égale distance du plan de la table)
- Centrer le détecteur au niveau des crêtes iliaques, s'assurer que la limite supérieure de la symphyse pubienne est incluse au niveau

 Paratger Le Site www.lemanip.com Tout Est Gratuit

Paratger Le Site www.lemanip.com Tout Est Gratuit

du bord inférieur du détecteur. (Un patient fort peut nécessiter que le détecteur soit placé en travers avec un second détecteur centré plus haut.)

Position du tube et centrage

- RD vertical au centre du détecteur (au niveau des crêtes iliaques)

DFD :

100 à 150 cm

Collimation :

Aux limites de l'abdomen et/ou du détecteur

Attitude respiratoire :

Prise du cliché en fin d'expiration

Paramètres techniques : kV : 80 ± 5

	Détecteur (type/modèle)	Foyer (PF,GF)	kV	mAs	GAD (Oui/non)	Cellules (aucune, centrale, latérales)	DFD (cm)	PDS affiché (cGy.cm²)
S								
M								
L								

Abdomen sans préparation de face (AP), couché – Critères de réussite

Incidence fondamentale****

Critères de champs

- Visualisation de la totalité des coupoles diaphragmatiques et de la symphyse pubienne

Critères de positionnement

- Symétrie des ailes iliaques et des foramens obturés

Paratger Le Site www.lemanip.com Tout Est Gratuit

Paratger Le Site www.lemanip.com Tout Est Gratuit

www.Lemanip.com

Fig. 8.2. Abdomen de face (ASP), couché (AP).

Incidence évaluée le (date) : _____
par (nom du tuteur/référent) : _____
à (intitulé du lieu) : _____

- Colonne en position médiane : pas de rotation : la ligne des épineuses passe par la symphyse pubienne
- Visualisation du bord latéral des psoas
- Ligne des flancs visible

Critères de bonne exposition

- Densité optimale et contraste bas pour visualiser les muscles psoas et les processus transverses lombaires
- Limites du foie et des reins visibles chez les patients de taille moyenne ; pas de flou cinétique
- La visibilité des contours des organes abdominaux dépend du morphotype du patient

 Paratger Le Site www.lemanip.com Tout Est Gratuit

Paratger Le Site www.lemanip.com Tout Est Gratuit

Abdomen sans préparation de face (AP), debout – Réalisation

Incidence fondamentale****

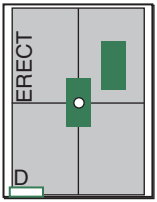

Note :

Intérêt de l'ASP **debout** : pneumopéritoine, syndrome occlusif.

- Cassette (ERLM) 35 × 43 cm en portrait (patient longiligne) ou paysage (patient bréviligne) ou capteur plan (CP)
- Grille
- Marquage debout

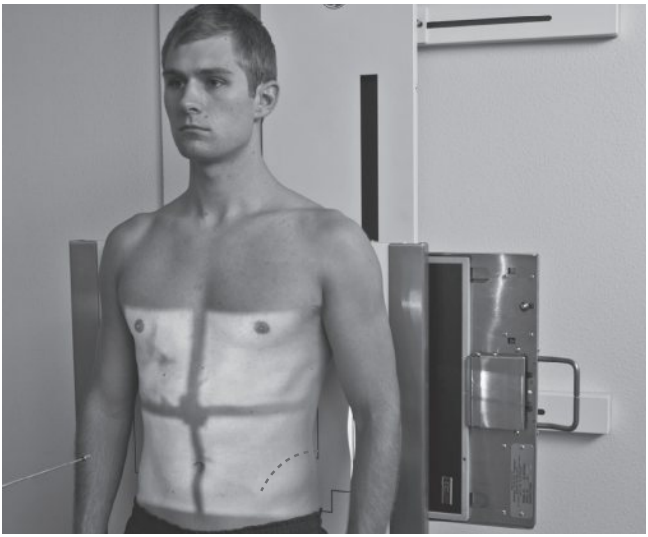

Fig. 8.3. Positionnement et centrage – Abdomen sans préparation de face (AP), incidence debout (pathologies digestives).

Paratger Le Site www.lemanip.com Tout Est Gratuit

Paratger Le Site www.lemanip.com Tout Est Gratuit

www.Lemanip.com

Position du patient

- Debout en appui bipodal, dos contre la table, bras sur les côtés
- Plan sagittal médian aligné et centré sur la ligne de centrage
- S'assurer de l'absence de rotation
- Centrer le détecteur à environ 5 cm au-dessus des crêtes iliaques (bord supérieur du détecteur en axillaire pour s'assurer que le diaphragme est inclus)

Position du tube et centrage

- RD horizontal centré sur la ligne médiane à hauteur des crêtes iliaques

DFD :

100 à 150 cm

Collimation :

Aux limites de l'abdomen et/ou du détecteur

Attitude respiratoire :

Prise du cliché en fin d'expiration

Paramètres techniques : kV : 80 ± 5

	Détecteur (type/modèle)	Foyer (PF,GF)	kV	mAs	GAD (Oui/non)	Cellules (aucune, centrale, latérales)	DFD (cm)	PDS affiché (cGy.cm^2)
S								
M								
L								

Abdomen sans préparation de face (AP), debout – Critères de réussite

Incidence fondamentale****

Critères de champs

- Visualisation de la totalité des coupoles diaphragmatiques et d'une portion significative de l'abdomen inférieur

 Paratger Le Site www.lemanip.com Tout Est Gratuit

Paratger Le Site www.lemanip.com Tout Est Gratuit

www.Lemanip.com

Critères de positionnement

- Idem ASP couché (voir p.365)

Critères de bonne exposition

- Densité optimale et contraste bas pour visualiser les muscles psoas et les processus transverses lombaires
- Niveaux air-liquides vus s'ils sont présents
- Limites du foie et des reins visibles chez les patients de taille moyenne ; pas de flou cinétique

Fig. 8.4. Abdomen sans préparation de face (AP) en incidence debout.

Incidence évaluée le (date) :	_____
par (nom du tuteur/référent) :	_____
à (intitulé du lieu) :	_____

Paratger Le Site www.lemanip.com Tout Est Gratuit

Paratger Le Site www.lemanip.com Tout Est Gratuit

Abdomen de face, incidence en décubitus latéral (AP) – Réalisation

Incidence spécifique**

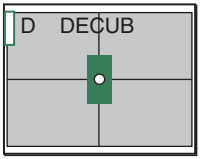

- Cassette (ERLM) 35 × 43 cm en paysage ou capteur plan (CP)
- Grille
- Marquage décubitus/rayon horizontal



Fig. 8.5. Positionnement et centrage – Abdomen de face, incidence en décubitus latéral (AP).

Position du patient

- Bloquer les roues du brancard
- Patient sur le côté, genoux partiellement fléchis, bras en l'air près de la tête
- Ajuster le patient et le brancard pour qu'ils soient au milieu du détecteur et de la table (et du RD), soit à 5 cm au-dessus du niveau de la crête iliaque (pour inclure le diaphragme)
- Ajuster la hauteur du détecteur pour s'assurer que la partie « surélevée » de l'abdomen est incluse dans le détecteur afin de détecter un éventuel air libre

 Paratger Le Site www.lemanip.com Tout Est Gratuit

Paratger Le Site www.lemanip.com Tout Est Gratuit

www.Lemanip.com

Position du tube et centrage

- RD horizontal centré sur la ligne médiane (environ 5 cm au-dessus des crêtes iliaques)

DFD :

100 à 110 cm

Collimation :

S'assurer que le côté surélevé n'est pas coupé par la collimation

Attitude respiratoire :

Prise du cliché en fin d'expiration

Paramètres techniques : kV : 80 ± 5

	Détecteur (type/modèle)	Foyer (PF,GF)	kV	mAs	GAD (Oui/non)	Cellules (aucune, centrale, latérales)	DFD (cm)	PDS affiché (cGy.cm²)
S								
M								
L								

Paratger Le Site www.lemanip.com Tout Est Gratuit

Paratger Le Site www.lemanip.com Tout Est Gratuit

Abdomen de face, incidence en décubitus latéral (AP) – Critères de réussite

Incidence spécifique**

Critères de champs

- Estomac et intestin remplis d'air, et diaphragme du côté surélevé

Critères de positionnement

- **Pas de rotation** ; symétrie des ailes iliaques et colonne rectiligne

Critères de bonne exposition

- Densité optimale et contraste bas pour visualiser les structures des parties molles et la colonne lombaire
- Structure des parties molles et air intrapéritonéal démontrés chez les patients de taille moyenne ; pas de flou cinétique

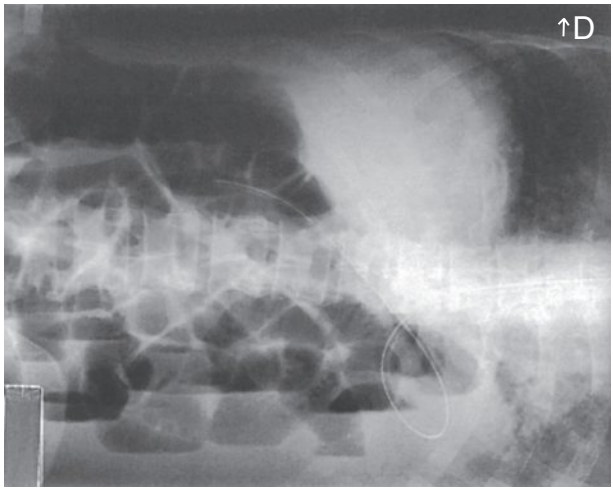

Fig. 8.6. Abdomen : incidence en décubitus latéral (AP).

Incidence évaluée le (date) : _____
par (nom du tuteur/référent) : _____
à (intitulé du lieu) : _____

 Paratger Le Site www.lemanip.com Tout Est Gratuit

www.Lemanip.com
Paratger Le Site www.lemanip.com Tout Est Gratuit

Abdomen de profil, incidence en décubitus dorsal avec rayon horizontal – Réalisation

Incidence spécifique**

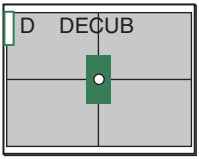

Note :

Intérêt : recherche d'un syndrome occlusif.

- Cassette (ERLM) 35 × 43 cm en paysage ou capteur plan (CP)
- Grille
- Marquage décubitus/rayon horizontal



Fig. 8.7. Positionnement et centrage – Abdomen de profil, incidence en décubitus dorsal (profil) avec rayon horizontal.

Position du patient

- Patient en décubitus dorsal, côté contre la table verticalisée ou le Potter mural, bras au-dessus de la tête
- Sécuriser le brancard (bloquer les roues)
- Centrer le détecteur et la table (et le RD) à 5 cm au-dessus du niveau de la crête iliaque (pour inclure le diaphragme)
- Ajuster la hauteur du détecteur pour aligner le plan coronal moyen à la ligne de centrage du détecteur

Paratger Le Site www.lemanip.com Tout Est Gratuit

www.Lemanip.com
Paratger Le Site www.lemanip.com Tout Est Gratuit

Position du tube et centrage

- RD horizontal centré sur la ligne correspondant au plan coronal médian à environ 5 cm au-dessus des crêtes iliaques

DFD :

100 à 150 cm

Collimation :

Aux limites de l'abdomen et/ou du détecteur

Attitude respiratoire :

Prise du cliché en fin d'expiration

Paramètres techniques : kV : 80 ± 5

	Détecteur (type/modèle)	Foyer (PF,GF)	kV	mAs	GAD (Oui/non)	Cellules (aucune, centrale, latérales)	DFD (cm)	PDS affiché (cGy.cm²)
S								
M								
L								

Paratger Le Site www.lemanip.com Tout Est Gratuit

Paratger Le Site www.lemanip.com Tout Est Gratuit

Abdomen de profil, incidence en décubitus dorsal avec rayon horizontal – Critères de réussite

Incidence spécifique**

Critères de champs

- Diaphragme en entier et abdomen inférieur en partie

Critères de positionnement

- Visualisation de la paroi abdominale antérieure et des clartés digestives sous-jacentes
- **Pas de rotation** ; symétrie des ailes iliaques et du diaphragme

Critères de bonne exposition

- Densité optimale et contraste bas pour visualiser les structures des parties molles et la colonne lombaire
- Structure des parties molles et air intrapéritonéal démontrés chez les patients de taille moyenne ; pas de flou cinétique

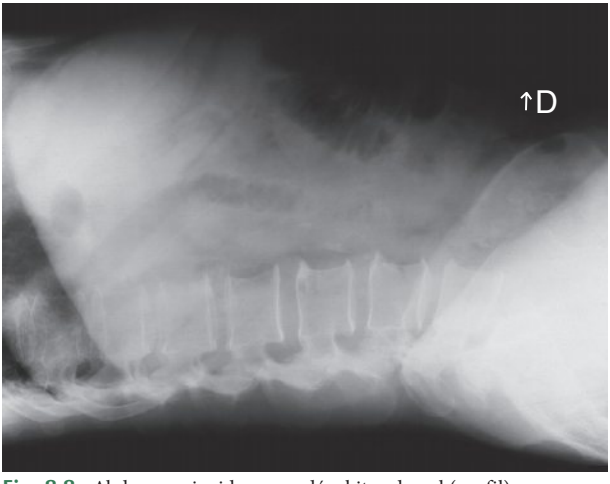

Fig. 8.8. Abdomen : incidence en décubitus dorsal (profil) avec rayon horizontal.

Incidence évaluée le (date) : _____
par (nom du tuteur/référent) : _____
à (intitulé du lieu) : _____

Paratger Le Site www.lemanip.com Tout Est Gratuit

Paratger Le Site www.lemanip.com Tout Est Gratuit

Incidence spécifique**

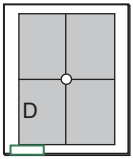

Note :
Spécificités liées à l'organisation du service, la réalisation dépend de l'âge de l'enfant et du matériel disponible

- Cassette (ERLM) 18 × 24, 24 × 30 cm, ou 30 × 35 cm en portrait ou capteur plan (CP)
- Grille si épaisseur > 10 cm
- Protection plombée pour le patient

Fig. 8.9. Positionnement et centrage – Enfant, abdomen de face (AP).

 Paratger Le Site www.lemanip.com Tout Est Gratuit

Paratger Le Site www.lemanip.com Tout Est Gratuit

www.Lemanip.com

Position du patient (nourrisson)

- Maintenu debout, les index dans les creux axillaires
- Les membres supérieurs écartés
- Les cuisses sont maintenues par une bande type Velpeau nouée derrière la cassette
- Centrer le détecteur sur le RD
- Protège-gonades si possible
- Assistance parentale pour enfant en bas âge : à n'utiliser que si nécessaire. Fournir un tablier et des gants plombés

Position du tube et centrage

- Enfants en bas âge (nourrissons) et jeunes enfants : RD à 2,5 cm au-dessus de l'ombilic
- Enfants plus âgés : RD au niveau de l'ombilic

DFD :

100–110 cm

Collimation :

Aux quatre côtés des limites de l'abdomen

Attitude respiratoire :

Prise du cliché en expiration ou quand l'abdomen bouge le moins. En cas de pleurs, prise du cliché en expiration complète.

Paramètres techniques : kV direct : 65 ± 5 (ou grille, kV : 70 ± 5)

	Détecteur (type/modèle)	Foyer (PF,GF)	kV	mAs	GAD (Oui/non)	Cellules (aucune, centrale, latérales)	DFD (cm)	PDS affiché (cGy.cm²)
S								
M								
L								

Paratger Le Site www.lemanip.com Tout Est Gratuit

Paratger Le Site www.lemanip.com Tout Est Gratuit

Abdomen de face (AP) en pédiatrie – Critères de réussite

Incidence spécifique**

Critères de champs

- Si possible, du diaphragme à la symphyse pubienne

Critères de positionnement

- Abdomen de face : ligne médiane de la colonne passant par la symphyse pubienne
- Visualisation des coupoles diaphragmatiques jusqu'à la totalité de la ceinture pelvienne
- Parties molles et structures remplies de gaz

Critères de bonne exposition

- Densité optique optimale et contraste bas pour visualiser les structures des parties molles et osseuses ; pas de flou cinétique

Fig. 8.10. Abdomen de face (AP) chez un nourrisson.

Incidence évaluée le (date) : _____
par (nom du tuteur/référent) : _____
à (intitulé du lieu) : _____

Paratger Le Site www.lemanip.com Tout Est Gratuit

www.Lemanip.com
Paratger Le Site www.lemanip.com Tout Est Gratuit

Étude contrastée de l'œsophage – Réalisation

Indications

- Se reporter aux guides élaborés pas les sociétés savantes (Société française de radiologie, HAS, IRSN) pour connaître la pertinence de ces examens avec opacification.
- Nous faisons le choix ici de présenter ces explorations de manière synthétique, tant les pratiques diffèrent selon les centres et les équipes.

Matériels et accessoires

- Capteur plan dynamique (CPD)
- Grille

Position du patient

- Debout ou assise gobelet à la main (certaines publications proposent une réalisation en procubitus, le patient buvant le produit de contraste à l'aide d'une paille)
- Face (AP), profil droit strict et oblique antérieure droite

Position du tube et centrage

- RD horizontal (debout-couché) ou vertical (procubitus)
- Centrage du RD : en hauteur : incisure jugulaire (niveau T6) – Œsophage centré latéralement

DFD :

100–110 cm

Collimation :

Diaphragmer à la région d'intérêt (12–15 cm de largeur)

Attitude respiratoire :

Avec la baryte fine, prendre le cliché lors de l'ingestion (après 3 à 4 gorgées). Avec la baryte épaisse, prendre le cliché immédiatement après l'ingestion (pendant l'arrêt de la respiration)

Paratger Le Site www.lemanip.com Tout Est Gratuit

Paratger Le Site www.lemanip.com Tout Est Gratuit

Paramètres techniques : kV : 110–125

	Détecteur (type/modèle)	Foyer (PF,GF)	kV	mAs	GAD (Oui/non)	Cellules (aucune, centrale, latérales)	DFD (cm)	PDS affiché (cGy.cm²)
S								
M								
L								

Étude contrastée de l'œsophage – Critères de réussite

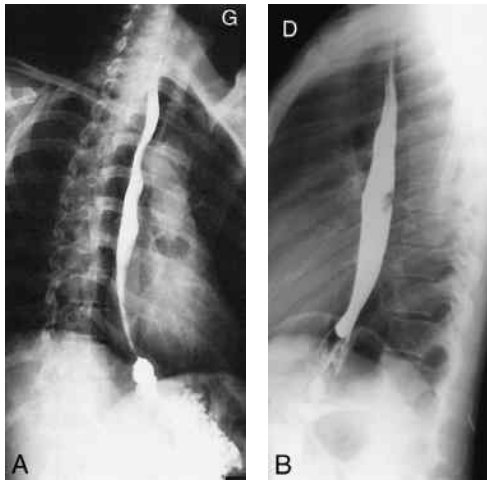

Fig. 8.11. Étude contrastée de l'œsophage.
A. OAD. B. Profil.

Incidence évaluée le (date) : _____
par (nom du tuteur/référent) : _____
à (intitulé du lieu) : _____

 Paratger Le Site www.lemanip.com Tout Est Gratuit

Paratger Le Site www.lemanip.com Tout Est Gratuit

www.Lemanip.com

Critères de champs

- Visualisation des différentes portions de l'œsophage

Critères de positionnement

- Visualisation des différentes portions de l'œsophage de face en oblique et de profil, se détachant des structures avoisinantes (colonne thoracique, cœur)

Critères de bonne exposition

- Limites nettes des structures – Absence de flou cinétique

Paratger Le Site www.lemanip.com Tout Est Gratuit

www.Lemanip.com

Incidence spécifique**

Indications

- Se reporter aux guides élaborés pas les sociétés savantes (Société française de radiologie, HAS, IRSN) pour connaître la pertinence de ces examens avec opacification.
- Nous faisons le choix ici de présenter ces explorations de manière synthétique, tant les pratiques diffèrent selon les centres et les équipes.

Matériels et accessoires

- Capteur plan dynamique (CPD)
- Grille

Position du patient

- Le patient est tour à tour debout (ou assis), en OPG, de profil, en procubitus (OAD et OAG) de manière à opacifier toutes les parties de l'estomac (fig. 8.12 à 8.14) et en Trendelenbourg (pour mettre en évidence un éventuel reflux gastro-œsophagien)

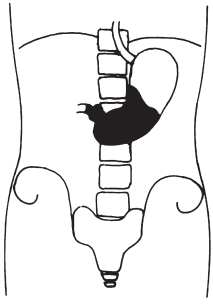

Fig. 8.12. Décubitus dorsal (baryte dans le fundus).

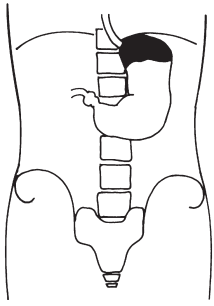

Fig. 8.13. Procubitus (baryte dans le corps gastrique et le pylore).

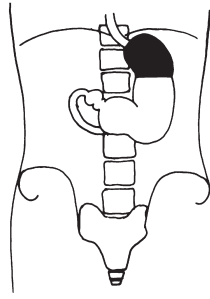

Fig. 8.14. Debout (niveau horizontal baryte-air).

Position du tube et centrage

- RD horizontal (debout ou couché) ou vertical (procubitus)
- Centrage du RD : sous scopie sur les régions d'intérêt

Paratger Le Site www.lemanip.com Tout Est Gratuit

www.Lemanip.com

DFD :
- 100–110 cm

Collimation :
Diaphragmer aux quatre côtés de la zone d'intérêt

Attitude respiratoire :
Prise du cliché en fin d'expiration

Paramètres techniques : kV : 110–125

	Détecteur (type/modèle)	Foyer (PF,GF)	kV	mAs	GAD (Oui/non)	Cellules (aucune, centrale, latérales)	DFD (cm)	PDS affiché (cGy.cm²)
S								
M								
L								

Étude contrastée de l'estomac – Critères de réussite

Incidence spécifique**

Critères de champs
- Visualisation en totalité de l'estomac et des différentes portions du cadre duodénal

Critères de positionnement
- Corps, pylores et bulbe bien remplis de produit ++++ de contraste

Critères de bonne exposition
- Plis gastriques visibles sans surexposition des structures avoisinantes
- Limites nettes des structures
- Absence de flou cinétique

Paratger Le Site www.lemanip.com Tout Est Gratuit

Paratger Le Site www.lemanip.com Tout Est Gratuit

www.Lemanip.com

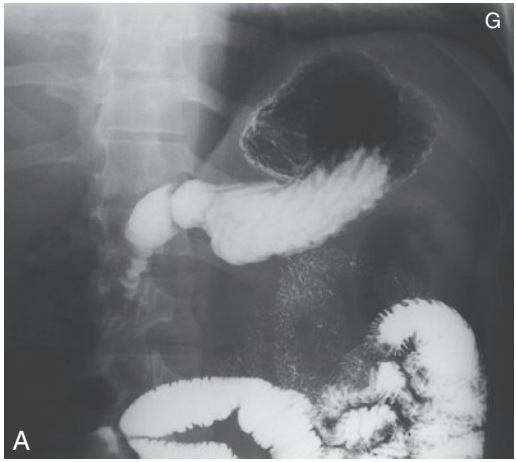

Fig. 8.15. Étude contrastée de l'estomac.
A. Incidence oblique antérieure droite (OAD). B. Face (PA).

Incidence évaluée le (date) : _____
par (nom du tuteur/référent) : _____
à (intitulé du lieu) : _____

 Paratger Le Site www.lemanip.com Tout Est Gratuit

Paratger Le Site www.lemanip.com Tout Est Gratuit

Incidence spécifique**

Indications

- Se reporter aux guides élaborés pas les sociétés savantes (Société française de radiologie, HAS, IRSN) pour connaître la pertinence de ces examens avec opacification.
- Nous faisons le choix ici de présenter ces explorations de manière synthétique, tant la pratique diffère selon les centres et les équipes.

Matériels et accessoires

- Capteur plan dynamique (CPD)
- Grille
- Produit de contraste baryté (PdC hydrosoluble en cas de suspicion de fistule ou en postopératoire récent)

Position du patient

- Le patient adoptera tout au long de la procédure différentes positions : l'objectif est de faire progresser le produit de contraste radio-opaque dans les différentes parties du côlon

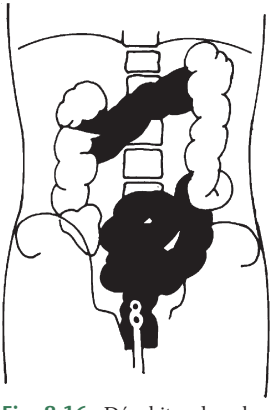

Fig. 8.16. Décubitus dorsal.

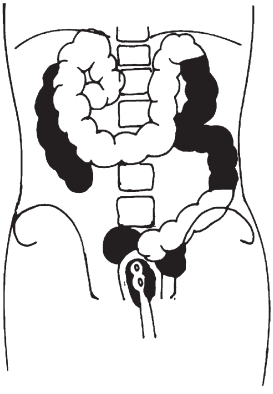

Fig. 8.17. Procubitus

Position du tube et centrage

- RD vertical et inclinaisons caudocrâniale et craniocaudale
- Centrage du RD : sous scopie :

Paratger Le Site www.lemanip.com Tout Est Gratuit

Paratger Le Site www.lemanip.com Tout Est Gratuit

www.Lemanip.com

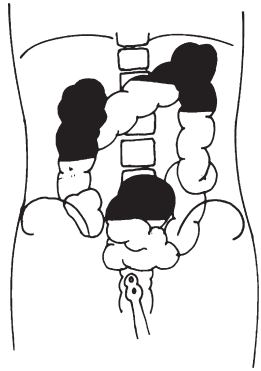

Fig. 8.18. Debout.

- vue d'ensemble : sur l'ombilic
- obliques sur les régions d'intérêt

DFD :

100–110 cm

Collimation :

Diaphragmer aux quatre côtés de la zone d'intérêt

Attitude respiratoire :

Prise du cliché en fin d'expiration

Paramètres techniques : kV : 110–115 (simple contraste), 90–100 (double contraste), 80–90 (PdC hydrosoluble)

	Détecteur (type/modèle)	Foyer (PF,GF)	kV	mAs	GAD (Oui/non)	Cellules (aucune, centrale, latérales)	DFD (cm)	PDS affiché (cGy.cm²)
S								
M								
L								

 Paratger Le Site www.lemanip.com Tout Est Gratuit

Gratuittement

www.lemanip.com

Radiologie et imagerie medicale

Livres,memoires,rapport de stage,courses,radiologie conventionnelle,Scanner,TDM,IRM,Scintigraphie, Medecine nucleaire,Radiotherapie,Radiologie Interventionnelle,Oncologie,Clichees,Cas interpretes,exposes,medecine

https://www.lemanip.com/

www.lemanip.com

Paratger Le Site www.lemanip.com Tout Est Gratuit

Incidence spécifique**

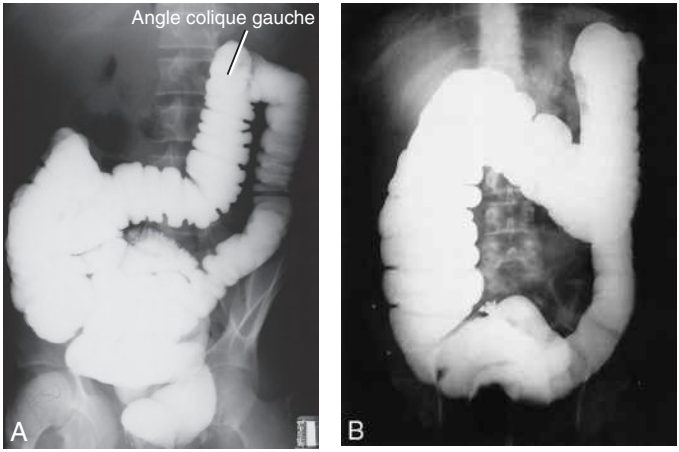

Fig. 8.19. Étude contrastée du côlon (simple contraste).
A. Incidence oblique postérieure droite (OPD). B. Face (PA).

Incidence évaluée le (date) : _____
par (nom du tuteur/référent) : _____
à (intitulé du lieu) : _____

Critères de champs

- Visualisation :
  - Face : côlon en totalité y compris l'angle colique gauche et le rectum
  - OAD (ou OPG) : angle colique droit + côlon ascendant et côlon sigmoïde
  - OAG (ou OPD) : angle colique gauche + côlon descendant de profil

Paratger Le Site www.lemanip.com Tout Est Gratuit

Paratger Le Site www.lemanip.com Tout Est Gratuit

www.Lemanip.com

Critères de positionnement

- **Face : côlon transverse rempli de baryte (en PA), pas de rotation, symétrie des ailes iliaques et des vertèbres lombaires**
- OAD (ou OPG) : angle colique droit + côlon ascendant de profil
- OAG (ou OPD) : angle colique gauche + côlon descendant de profil

Critères de bonne exposition

- Technique adéquate pour visualiser la muqueuse sans surexposer les structures avoisinantes
- Limites nettes des structures
- Absence de flou cinétique

 Paratger Le Site www.lemanip.com Tout Est Gratuit

Gratuittement

www.lemanip.com

Radiologie et imagerie medicale

Livres,memoires,rapport de stage,courses,radiologie conventionnelle,Scanner,TDM,IRM,Scintigraphie, Medecine nucleaire,Radiotherapie,Radiologie Interventionnelle,Oncologie,Clichees,Cas interpretes,exposes,medecine

https://www.lemanip.com/

www.lemanip.com